

BUONA PRATICA CLINICA



**SIAARTI**

PRO VITA CONTRA DOLOREM SEMPER

# Ultrasonografia polmonare in terapia intensiva

Versione 1 del 04/09/2024

**Società scientifiche coinvolte**



**SIN**  
Società Italiana di  
Neonatologia





# INDICE

PANEL .....	4
INTRODUZIONE.....	6
METODOLOGIA .....	7
STATEMENT E RAZIONALI.....	8
1) Ecografia polmonare “point-of-care”: quali indicazioni in terapia intensiva dell’adulto, pediatrica e neonatale o in situazioni di emergenza?.....	11
2) Quali sono i criteri per definire soddisfacente, cioè di qualità accettabile, un’ecografia polmonare “point-of-care”?.....	15
3) Ecografia polmonare “point-of-care”: quali elementi sono imprescindibili da riportare in cartella (referto) e quale iconografia allegare per rendere più uniforme la comunicazione tra operatori? .....	17
4) In letteratura sono stati descritti diversi tipi di “Lung Ultrasound Score” utili per la valutazione di gravità della patologia respiratoria. Sulla base delle evidenze, quale LUS utilizzare per guidare l’assistenza e le terapie respiratorie in terapia intensiva dell’adulto, pediatrica e neonatale? .....	19
5) Quale ruolo ha l’ecografia polmonare “point-of-care” nel ridurre il numero di esami diagnostici che si avvalgono di radiazioni ionizzanti?.....	22
6) Quale ruolo ha l’ecografia polmonare “point-of-care” nel paziente ventilato? .....	23
7) Qual è il ruolo dell’ecografia polmonare “point-of-care” nelle procedure di valutazione e trattamento del versamento pleurico e dello pneumotorace? .....	24
8) Qual è l’utilità di una formazione finalizzata al mantenimento delle competenze e che possa garantire un apprendimento efficace in ecografia polmonare “point-of-care” in terapia intensiva dell’adulto, pediatrica e neonatale o in situazioni di emergenza? .....	27
BIBLIOGRAFIA.....	29
ALLEGATO 1 - STRINGHE DI RICERCA E PRISMA FLOW .....	41
ALLEGATO 2 - ESITO VOTAZIONE ITEM.....	42
Round 1 .....	42
Round 2 .....	46
ALLEGATO 3 - ESITO VOTAZIONE STATEMENT E RAZIONALI .....	48



## PANEL



### AUTORI

### COORDINATORI

Salvatore M. Maggiore  
Luigi Vetrugno

### PANEL ESPERTI

Daniele Guerino Biasucci  
Enrico Boero  
Gianmaria Cammarota  
Giorgio Conti  
Francesco Corradi  
Iuri Corsini  
Daniele De Luca  
Francesco Forfori  
Antonino Giarratano  
Stefania Ianniello  
Francesco Mojoli  
Silvia Mongodi  
Francesco Raimondi  
Barbara Sessa

### METODOLOGO

Maria Rosaria Gualano

**Daniele Guerino Biasucci**, Dipartimento di Scienze Cliniche e Medicina Traslazionale, Università degli Studi di Roma 'Tor Vergata', Roma; ♦

**Enrico Boero**, Anestesia e Rianimazione, Ospedale San Giovanni Bosco, Torino; ♦

**Etrusca Brogi**, Terapia intensiva ad indirizzo neurologico /neurochirurgico, ASST Grande Ospedale Metropolitano Niguarda; ♦

**Gianmaria Cammarota**, Anestesia e Rianimazione Generale, Azienda Ospedaliero Universitaria di Alessandria, Alessandria; ♦

**Giorgio Conti**, Unità Operativa Complessa Terapia Intensiva Pediatrica e Trauma Center Pediatrico, Fondazione Policlinico Universitario Agostino Gemelli IRCCS, Roma; ♦

**Francesco Corradi**, Dipartimento di Patologia chirurgica, medica, molecolare ed area critica- Università di Pisa, AOUP- Azienda Ospedaliera Universitaria Pisana, Pisa; ♦

**Iuri Corsini**, Neonatologia e Terapia Intensiva Neonatale, Azienda Ospedaliero Universitaria Careggi, Firenze; ■

**Andrea Cortegiani**, Dipartimento di Discipline di Medicina di Precisione in Area Medica Chirurgica e Critica. Università degli Studi di Palermo. UOC Anestesia Rianimazione e Terapia Intensiva. AOU Policlinico Paolo Giaccone, Palermo; ♦

**Daniele De Luca**, Divisione di Rianimazione e Trasporto Neonatale e Pediatrico Ospedale "A. Beclere"-APHP, Università Paris Saclay, Paris (France); Unità di Fisiopatologia ed Innovazione Terapeutica, INSERM U999, Università Paris Saclay, Paris (France) ♦

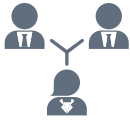**Francesco Forfori**, Dipartimento di Patologia chirurgica, medica, molecolare ed area critica- Università di Pisa, AOUP- Azienda Ospedaliera Universitaria Pisana, Pisa; ♦

**Angelo Giacomucci**, Anestesia e Rianimazione 2, Azienda Ospedaliera di Perugia; ♦

**Antonino Giarratano**, Dipartimento di Discipline di Medicina di Precisione in Area Medica Chirurgica e Critica. Università degli Studi di Palermo. UOC Anestesia Rianimazione e Terapia Intensiva. AOU Policlinico Paolo Giaccone, Palermo; ♦

- ♦ Rappresentante Società Italiana Anestesia, Analgesia, Rianimazione e Terapia Intensiva – SIAARTI; Laurea in Medicina e Chirurgia, Specializzazione Anestesia, Rianimazione e Terapia intensiva del dolore
- \* Società Italiana di Radiologia Medica (SIRM), Specializzazione in radiodiagnostica;
- Società Italiana di Neonatologia (SIN), Specializzazione in pediatria - neonatologia e terapia intensiva neonatologica;
- Medicina e Chirurgia, Igiene e Medicina Preventiva

## PANEL



### LITERATURE SEARCH SPECIALISTS

Etrusca Brogi

Angelo Giacomucci

### REVISORI ESTERNI

Andrea Cortegiani

Luigi Pisani

**Maria Rosaria Gualano**, Igiene e Medicina Preventiva, Unicamillus – Saint Camillus International University of Health Sciences, Roma; •

**Stefania Ianniello**, Diagnostica per Immagini nelle Malattie Infettive, Istituto Nazionale Malattie Infettive IRCCS L. Spallanzani, Roma; \*

**Salvatore M. Maggiore**, Clinica di Anestesia e Rianimazione, Università G. d'Annunzio Chieti-Pescara, Chieti; ♦

**Francesco Mojoli**, S. C. Anestesia e Rianimazione 1, Fondazione IRCCS Policlinico San Matteo, Pavia; Dipartimento di Scienze Clinico-Chirurgiche, Diagnostiche e Pediatriche, Unità di anestesia e rianimazione, Università di Pavia, Pavia; ♦

**Silvia Mongodi**, S. C. Anestesia e Rianimazione 1, Fondazione IRCCS Policlinico San Matteo, Pavia; ♦

**Luigi Pisani**, Dipartimento di Medicina di Precisione e Rigenerativa e Area Jonica (DiMePRE-J), Sezione di Anestesia e Rianimazione, Università degli studi di Bari 'Aldo Moro'; ♦

**Francesco Raimondi**, Neonatologia e Terapia Intensiva Neonatale, Università Federico II, Napoli; ■

**Barbara Sessa**, UOC Radiologia, P. O. San Filippo Neri - ASL Roma 1, Roma;

**Luigi Vetrugno**, Clinica di Anestesia e Rianimazione, Università G. d'Annunzio Chieti-Pescara, Chieti; ♦

- ♦ Rappresentante Società Italiana Anestesia, Analgesia, Rianimazione e Terapia Intensiva – SIAARTI; Laurea in Medicina e Chirurgia, Specializzazione Anestesia, Rianimazione e Terapia intensiva del dolore
- \* Società Italiana di Radiologia Medica (SIRM), Specializzazione in radiodiagnostica;
- Società Italiana di Neonatologia (SIN), Specializzazione in pediatria - neonatologia e terapia intensiva neonatologica;
- Medicina e Chirurgia, Igiene e Medicina Preventiva



## INTRODUZIONE

In questi anni di grande evoluzione tecnologica in medicina, l'ecografia si è qualificata sempre più come uno strumento indispensabile per l'attività quotidiana dei clinici. In particolare, l'ecografia polmonare (LUS) è andata diffondendosi di pari passo con l'acquisizione della consapevolezza del suo enorme potenziale. Questa tecnica "point-of-care" ha infatti trasformato il modo in cui affrontiamo l'insufficienza respiratoria acuta e la compromissione emodinamica, offrendo una valutazione immediata e accurata dell'apparato respiratorio e cardiocircolatorio dei pazienti, indipendentemente dalla loro età, dalla loro collocazione e dalle condizioni ambientali<sup>[1][2][3]</sup>.

L'ecografia polmonare, eseguibile direttamente al letto del paziente, facilmente ripetibile, nonché priva di radiazioni ionizzanti, si è rivelata un alleato prezioso nel monitoraggio del polmone e della sua aerazione, vantaggioso a confronto con la tomografia computerizzata (TC) del torace in termini di praticità, ripetibilità e sicurezza per il monitoraggio<sup>[4]</sup>.

È importante sottolineare come essa sia una tecnica "point-of-care", ovvero destinata non ad una diagnostica fine, ma come supporto all'inquadramento fisiopatologico del paziente critico con insufficienza respiratoria e al monitoraggio delle modifiche fisiopatologiche nel corso dell'evoluzione di malattia, nonché in risposta a determinate manovre terapeutiche che l'ecografia polmonare stessa è efficace nel guidare. Inoltre, essa rappresenta uno strumento accurato per la diagnosi delle principali patologie a carattere di urgenza che richiedono un trattamento immediato, nonché per supportare l'indicazione ad esami diagnostici di secondo livello, tra cui la TC del torace, in particolare.

Negli ultimi dieci anni, l'uso dell'ecografia polmonare in situazioni di emergenza e in terapia intensiva è aumentato significativamente<sup>[5][6]</sup>. Questo è dovuto a una serie di fattori: l'evidenza scientifica della sua maggiore accuratezza diagnostica rispetto alla radiografia del torace da supino, la crescente disponibilità di macchine di dimensioni ridotte, comprese quelle completamente portatili, e performance elevate, nonché infine, la recente pandemia da SARS-CoV2. Infatti, proprio la pandemia ha acceso i riflettori su questa metodica, non solo per la sua accuratezza nella valutazione dell'aerazione polmonare dei pazienti con ARDS, ma anche perché ha reso possibile ridurre il contatto di personale tecnico di radiologia con i pazienti e il trasporto di questi ultimi<sup>[7][8][9]</sup>.

È facile immaginare come questo strumento possa rivoluzionare la gestione clinica dei pazienti di ogni età, dai neonati prematuri affetti da malattia delle membrane ialine agli adulti ricoverati che sviluppino un'improvvisa insufficienza respiratoria di varia origine<sup>[9][10][11]</sup>. Il contributo del LUS nel ridurre il tempo necessario per la diagnosi e nel migliorare l'accuratezza della stessa promuove un approccio funzionale alla cura, potendo quindi portare a un significativo miglioramento dell'outcome del paziente. Elemento non meno importante, l'apprendimento dell'ecografia polmonare richiede un breve periodo di formazione, rendendola accessibile ad un ampio numero di operatori sanitari<sup>[12]</sup>.

Tuttavia, nonostante le indubbie potenzialità, i dati provenienti dalle unità di terapia intensiva (ICU) sia per adulti che pediatriche sono relativamente modesti. Questo è probabilmente dovuto al fatto che l'adozione sistematica dell'ecografia polmonare non è ancora consolidata all'interno della pratica clinica giornaliera della terapia intensiva dell'adulto, come altresì rilevato da una recente survey italiana condotta durante la pandemia dalla quale è emerso che ben il 76.7% degli intensivisti non ha una certificazione dedicata. La situazione è simile anche in terapia intensiva neonatale o pediatrica con in più l'aggravante, delle difficoltà dovute al mancato utilizzo di concetti o altre tecniche diagnostiche non diffuse o non disponibili per il paziente più piccolo<sup>[13][14]</sup>.

Inoltre, il ruolo del LUS al di fuori del contesto della COVID-19 non è stato ancora ufficialmente riconosciuto da molte società scientifiche internazionali, con alcune eccezioni, come la European Federation of Internal Medicine e la European Society for Pediatric and Neonatal Intensive Care (ESPNIC) che è la più grande società scientifica pediatrica europea e l'unica specificamente dedicata al critical care neonatale e pediatrico<sup>[14][15]</sup>. Durante la pandemia, sono stati prodotti alcuni documenti societari dedicati a questa patologia, come il documento ITACO di SIAARTI in Italia<sup>[16]</sup>, il documento della Società Tedesca di Medicina "Med Klin Intensivmed Notfmed"<sup>[17]</sup> e il documento del British Medical Ultrasound Society (BMUS)<sup>[18]</sup>. Recentemente, anche la Società Europea di Radiologia ha riconosciuto il ruolo fondamentale dell'ecografia polmonare nel COVID-19 in terapia intensiva, sostenendone l'utilizzo per tracciare l'evoluzione della malattia, per monitorare le manovre di reclutamento polmonare, la risposta dei pazienti alla posizione prona della ventilazione e al trattamento con ECMO<sup>[19][20]</sup>. Quest'ultimo utilizzo è stato descritto anche in neonati e bambini critici. Queste linee guida, tuttavia, si concentrano principalmente sulle tecniche di imaging e monitoraggio, ma non descrivono in dettaglio come eseguire l'ecografia polmonare nel paziente critico né quali requisiti minimi per l'addestramento e quali i percorsi di certificazione<sup>[20]</sup>. Questo documento mira a colmare tale lacuna, fornendo indicazioni basate sull'evidenza per l'uso ottimale dell'ecografia polmonare con l'obiettivo di diffonderne l'adozione standardizzata nella pratica clinica quotidiana. Frutto di una collaborazione interdisciplinare tra gli esperti di ultrasonografia polmonare della Società Italiana di Anestesia, Analgesia, Rianimazione e Terapia Intensiva (SIAARTI), della Società Italiana di Radiologia Medica (SIRM) e della Società di Neonatologia (SIN), questo documento ambisce a tracciare una mappa precisa e aggiornata sulle modalità di l'utilizzo dell'ecografia polmonare in emergenza, terapia intensiva dell'adulto, pediatrica e neonatale. Attraverso l'analisi critica delle evidenze disponibili e dello stato dell'arte, obiettivo principale del documento è contribuire in maniera significativa al miglioramento della pratica

clinica quotidiana, promuovendo un approccio integrato e basato sulle più robuste evidenze scientifiche, consapevoli dei limiti della valutazione ecografica del polmone, ma anche delle sue enormi potenzialità.

## METODOLOGIA

La visione metodologica su cui si sviluppa e prende forma il presente lavoro è basata sul produrre consenso di alto valore scientifico sul topic prescelto, tramite l'integrazione della più robusta evidenza disponibile con l'esperienza di clinici esperti della materia. In particolare, contestualizzando il documento alle buone pratiche nell'impiego della Ultrasonografia Polmonare in Terapia Intensiva, la metodologia adottata per la raccolta, la selezione e l'analisi delle informazioni si basa su una revisione sistematica della letteratura scientifica che includa linee guida esistenti, integrata da un processo di consultazione con i migliori esperti del settore.

L'approccio adottato è multidimensionale (sono state coinvolte più Società Scientifiche a garanzia di ciò) e assicura che ogni Statement proposto sia supportato da evidenze forti e rifletta anche le più recenti innovazioni e accordo tra i diversi clinici. Per garantire la massima accuratezza e attualità delle informazioni, sono state selezionate pubblicazioni da PubMed, il database maggiormente utilizzato nel mondo biomedico, con particolare attenzione agli studi indicizzati, internazionali e peer-reviewed pubblicati negli ultimi dodici anni. Inoltre, il punto di partenza del presente elaborato, che ne rappresenta anche la grande ricchezza, è stato la costituzione di un panel di professionisti di comprovata esperienza, provenienti da diverse realtà ospedaliere e accademiche, i quali hanno partecipato attivamente alla fase di revisione critica della letteratura (proponendo, ove necessario, integrazione ai perfettibili risultati della ricerca di letteratura) e alla stesura degli Statement finali.

Il Consiglio Direttivo SIAARTI, in data 26/04/2022, ha approvato la proposta di produzione del documento in oggetto pervenuto tramite call pubblica. Il Consiglio Direttivo SIAARTI ha selezionato gli esperti membri del panel, sulla base di comprovata esperienza clinica e scientifica sull'argomento. Inoltre, data la specificità dell'argomento oggetto del presente documento, SIAARTI ha inviato formale invito di partecipazione alla Società Italiana di Neonatologia (SIN) e la Società Italiana di Radiologia Medica e Interventistica (SIRM) e che, accettando, ha nominato esperti nazionali afferenti alla società. Gli esperti appartenenti a SIAARTI, SIRM e SIN, sono stati selezionati come componenti del panel dai coordinatori del gruppo di lavoro (Proff Vetrugno e Maggiore), sulla base delle competenze ed esperienza clinica specifica di ognuno al fine di raggiungere un consenso sul tema trattato, di rilevanza particolare in quanto emergente e cogente. Durante l'incontro di "scoping workshop kick off meeting" del progetto sono stati presentati tutti i componenti del gruppo di lavoro (N tot =18) ed è stata condivisa la metodologia da adottare, in linea con quanto in precedenza già elaborato da SIAARTI relativamente alle buone pratiche il regolamento SIAARTI attualmente in vigore per l'elaborazione di linee guida e buone pratiche cliniche societarie.

Successivamente, ogni componente del panel è stato invitato a partecipare alle differenti sezioni del documento, sulla base delle rispettive competenze, con lo scopo di fare una valutazione critica della letteratura disponibile che era stata raccolta secondo le linee guida PRISMA - elaborate dalla rete internazionale EQUATOR che si occupa da oltre dieci anni di realizzare linee guida per tutte le tipologie di paper scientifici - [<https://www.equator-network.org>] e successivamente di produrre statement e relativi razionali.

Nell'Allegato 1 sono disponibili tutti i dettagli metodologici, comprensivi della stringa di ricerca ad hoc utilizzata e la flowchart con i risultati della ricerca, come richiesto dalla metodologia PRISMA succitata, che rappresenta ormai il riferimento per eseguire revisioni sistematiche nella letteratura scientifica corrente, ed è stata anche di recente aggiornata<sup>[21]</sup>.

Le tipologie degli articoli inclusi, sono stati: original articles, case series, case reports, narrative reviews, systematic reviews, meta-analysis, position papers, guidelines. Sono stati esclusi gli articoli non in inglese e i conference proceedings. L'elenco complessivo degli statements proposti è stato sottoposto a votazione, secondo metodo DELPHI, al fine di esprimere il grado di consenso, in cieco. La ricerca bibliografica si è conclusa il 30 luglio 2023.

L'opinione è stata testata utilizzando una scala Likert, ordinale, secondo il metodo UCLA-RAND (punteggio minimo, 1 = completamente in disaccordo), punteggio massimo, 9 = completamente d'accordo). Questa scala è stata suddivisa in 3 sezioni: 1-3 implicava rifiuto/disaccordo ("non appropriato"); 4-6 implicava "incertezza"; 7-9 implicava condivisione/supporto ("appropriatezza")<sup>[22]</sup>.

E' stato necessario un round Delphi, prima di procedere alla elaborazione finale (Allegato 2).



## STATEMENT E RAZIONALI

### 1. Ecografia polmonare "point-of-care": quali indicazioni in terapia intensiva dell'adulto, pediatrica e neonatale o in situazioni di emergenza?

1.1 In caso di modifiche delle condizioni cliniche respiratorie o cardiache del paziente sarebbe utile eseguire un'ecografia polmonare. 80% (IQR 7-9)

1.2 Nel riconoscimento della causa di shock, l'ecografia polmonare potrebbe per escludere lo shock ostruttivo secondario a pneumotorace e suggerire la presenza di una sindrome interstiziale. 73.3% (IQR 7-9)

1.3 Nel sospetto di shock settico, l'ecografia polmonare potrebbe escludere la presenza di uno o più consolidamenti polmonari. 73.3% (IQR 7-9)

1.4 Nel paziente in shock, l'ecografia polmonare potrebbe essere utile per valutare la tolleranza ai fluidi da parte del polmone. Tuttavia, in tutti i tipi di shock, l'ecografia polmonare va integrata con l'ecocardiografia e la compressione ultrasonografica degli arti inferiori (CUS). 80% (IQR 7-9)

### 2. Quali sono i criteri per definire soddisfacente, cioè di qualità accettabile, un'ecografia polmonare "point-of-care"?

2.1 Al fine di definire di qualità soddisfacente un esame ecografico del polmone è necessario standardizzare il setting di base dell'ecografo e le impostazioni di acquisizione dell'immagine, per la visualizzazione degli artefatti, quali linee A e B. In particolare si deve:

- (a) Disattivare le armoniche e i meccanismi di compensazione/eliminazione degli artefatti;
- (b) Posizionare il fuoco principale a livello della linea pleurica o più vicino possibile ad essa;

In caso di evidenza di un consolidamento polmonare o di un versamento pleurico, al fine di ottenere un reperto di qualità accettabile, è necessario:

- (a) Attivare nuovamente le armoniche e i meccanismi di compensazione/eliminazione degli artefatti;
- (b) Posizionare il fuoco a livello dell'area di interesse;

80% (IQR 7-9)

2.2 Al fine di definire un esame ecografico del polmone di qualità soddisfacente è potrebbe essere necessario standardizzare la scelta della sonda e l'impostazione della profondità dell'immagine, in quanto queste dipendono dal setting clinico e dal quesito diagnostico. Nello specifico:

- (a) Nel neonatale: sonda microlineare a frequenza alta (14-18 MHz) o ultra-alta (20 MHz), profondità 1-4 cm;
- (b) Nel Lattante e nel bambino: sonda lineare (8-10 MHz) oppure microconvex (4-8 MHz), profondità 4-8 cm eventualmente da aumentare per l'esplorazione delle zone posteriori e delle basi polmonari;
- (c) Nell'adolescente e nell'adulto: sonda convex (3-8 MHz) oppure microconvex (4-8 MHz), sonda lineare (7-14 MHz) limitata alla valutazione della linea pleurica nelle regioni anteriori e laterali, profondità 6-8 cm per l'esplorazione delle regioni anteriori e fino a 15-16 cm per le regioni posteriori e delle basi polmonari.

73.3% (IQR 7-9)

2.3 Un esame di ecografico del polmone, può essere definito di qualità soddisfacente, se guidato da specifici quesiti clinici ed interpretato attraverso l'integrazione con dati anamnestici e parametri fisiologici (frequenza respiratoria, misure surrogate della frazione di shunt, compliance del sistema respiratorio). Tale esame va altresì eseguito in maniera tale da esplorare la superficie polmonare attraverso scansioni longitudinali o trasversali, ottenute appoggiando la sonda perpendicolarmente alla gabbia toracica. 86.6% (IQR 7-9)

### 3. Ecografia polmonare "point-of-care": quali elementi sono imprescindibili da riportare in cartella (referto) e quale iconografia allegare per rendere più uniforme la comunicazione tra operatori?

3.1 L'archiviazione e la refertazione permettono di facilitare la comunicazione e l'uso clinico dei risultati dell'ecografia polmonare, quindi tutti gli esami eseguiti andrebbero riportati in cartella clinica. 93.3% (IQR 7-9)

3.2 Non esiste un modello di refertazione univoco. In generale, per permettere di facilitare la diffusione dell'ecografia polmonare nella pratica clinica, tale modello deve essere semplice e preferibilmente elettronico. 93.3% (IQR 7-9)

3.3 Il referto di ecografia polmonare deve essere concepito per la condivisione dei dati clinici e pertanto deve essere completo rispetto all'indagine eseguita/quesito diagnostico. Inoltre, deve essere chiaro, riproducibile tra diversi operatori e progettato per il monitoraggio dei pazienti nel tempo. 80% (IQR 7-9)

3.4 Per l'ecografia polmonare una documentazione iconografica è sempre auspicabile, ma non obbligatoria. La sua assenza in contesti di emergenza-urgenza rappresenta la principale eccezione ad una buona pratica clinica. 93.3% (IQR 7-9)

### 4. In letteratura sono stati descritti diversi tipi di "Lung Ultrasound Score" utili per la valutazione di gravità della patologia respiratoria. Sulla base delle evidenze, quale LUS utilizzare per guidare l'assistenza e le terapie respiratorie in terapia intensiva dell'adulto, pediatrica e neonatale?

4.1 Nel paziente adulto in Terapia Intensiva l'ecografia polmonare permette la quantificazione e il monitoraggio dell'aerazione polmonare utilizzando il Lung Ultrasound Score, conteggiato in 12 regioni polmonari (6 per lato) e basato sull'occupazione percentuale di pleura per la distinzione tra perdita di aerazione moderata e severa; 93.3% (IQR 7-9)

4.2 In Terapia Intensiva Neonatale o Pediatrica per la quantificazione e il monitoraggio dell'aerazione polmonare viene utilizzato lo stesso Lung Ultrasound Score dell'adulto, ma conteggiato su un numero variabile di zone polmonari a seconda dell'età del paziente. 100% (IQR 7-9)

### 5. Quale ruolo ha l'ecografia polmonare "point-of-care" nel ridurre il numero di esami diagnostici che si avvalgono di radiazioni ionizzanti?

5.1 L'ecografia polmonare potrebbe essere utile nel ridurre il numero di esami diagnostici che si avvalgono di radiazioni ionizzanti. 100% (IQR 7-9)

5.2 L'ecografia polmonare può essere utilizzata per l'assistenza alle procedure invasive come la toracentesi e il drenaggio pleurico, nonché per la diagnosi di eventuali complicanze correlate con la procedura; 100% (IQR 7-9)

### 6. Quale ruolo ha l'ecografia polmonare "point-of-care" nel paziente ventilato?

6.1 Nell'approccio diagnostico del paziente con insufficienza respiratoria acuta l'ecografia polmone può essere utilizzata come esame di primo livello; 86.6% (IQR 7-9)

6.2 L'ecografia polmonare potrebbe essere un valido ausilio per la valutazione della reclutabilità polmonare, e per il monitoraggio e la verifica dell'efficacia delle manovre di reclutamento effettuate e per l'identificazione delle eventuali complicanze precoci. 80% (IQR 7-9)



**7. Qual è il ruolo dell'ecografia polmonare "point-of-care" nelle procedure di valutazione e trattamento del versamento pleurico e dello pneumotorace?**

7.1 Per la diagnosi di pneumotorace e/o versamento pleurico, l'ecografia polmonare può essere utilizzata come esame di primo livello indipendentemente dall'età del paziente. 100% (IQR 7-9)

7.2 L'ecografia polmonare potrebbe essere utile per la diagnosi dello pneumotorace nel paziente adulto traumatizzato. 100% (IQR 7-9)

7.3 L'ecografia polmonare non consente di differenziare con certezza in base ai criteri ecografici un trasudato da un essudato. 73.3% (IQR 7-9)

7.4 L'ecografia polmonare consente di stimare l'entità del versamento pleurico e permette il suo monitoraggio nel tempo. 73.3% (IQR 7-9)

7.5 L'ecografia polmonare consente il monitoraggio semiquantitativo dello pneumotorace e può permettere di gestire anche conservativamente questa patologia, indipendentemente dall'età del paziente. 100% (IQR 7-9)

7.6 L'ecografia polmonare non ha dimostrato particolari vantaggi nell'assistere o guidare il posizionamento di un drenaggio toracico in caso di pneumotorace a maggior ragione se è presente anche enfisema sottocutaneo. 80% (IQR 7-9)

**8. Qual è l'utilità per l'erogazione di una formazione finalizzata al mantenimento delle competenze e che possa garantire un apprendimento efficace in ecografia polmonare "point-of-care" in terapia intensiva dell'adulto, pediatrica e neonatale o in situazioni di emergenza?**

8.1 Per l'ecografia polmonare in Terapia Intensiva per i pazienti di qualsiasi età potrebbe essere necessario un percorso di formazione dedicato. Tale percorso dovrebbe prevedere una parte di didattica teorica (da eseguirsi anche online) seguita da una parte pratica ed infine da un audit clinico a distanza. 80% (IQR 7-9)

## ECOGRAFIA POLMONARE "POINT-OF-CARE": QUALI INDICAZIONI IN TERAPIA INTENSIVA DELL'ADULTO, PEDIATRICA E NEONATALE O IN SITUAZIONI DI EMERGENZA?

### STATEMENT 1.1

In caso di modifiche delle condizioni cliniche respiratorie o cardiache del paziente sarebbe utile eseguire un'ecografia polmonare.

### STATEMENT 1.2

Nel riconoscimento della causa di shock, l'ecografia polmonare potrebbe escludere lo shock ostruttivo secondario a pneumotorace o suggerire la presenza di una sindrome interstiziale.

### STATEMENT 1.3

Nel sospetto di shock settico, l'ecografia polmonare potrebbe escludere la presenza di uno o più consolidamenti polmonari<sup>[23]</sup>

### STATEMENT 1.4

Nel paziente in shock, l'ecografia polmonare potrebbe essere utile per valutare la tolleranza ai fluidi da parte del polmone. Tuttavia, in tutti i tipi di shock, l'ecografia polmonare va integrata con l'ecocardiografia e la compressione ultrasonografica degli arti inferiori (CUS)<sup>[24][25]</sup>.

L'ecografia polmonare, o lung ultrasound (LUS), è una metodica diagnostica e di monitoraggio "point-of-care", non-invasiva, ripetibile e green, che riduce l'esposizione dei pazienti alle radiazioni ionizzanti ed ai loro effetti avversi<sup>[5]</sup>.

Anche se le prime testimonianze sono degli Anni '60, la metodica è stata sviluppata principalmente dall'intensivista francese Daniel Lichtenstein durante gli Anni '90 e nei primi Duemila<sup>[26]</sup>.

Lichtenstein è stato il primo a ideare un protocollo che utilizza il LUS per indagare l'insufficienza respiratoria acuta dei pazienti ricoverati in terapia intensiva. Questa indagine prende il nome di BLUE protocol (bedside lung ultrasound in emergency) ed è focalizzata sulla diagnosi della causa di insufficienza respiratoria acuta<sup>[27]</sup>. Brevemente, in assenza di lung sliding, soprattutto nei campi posteriori, dove per gravità si accumula il fluido e il polmone è soggetto alla pressione sovrainposta un profilo C (C= consolidamento) è suggestivo di atelettasia se è presente il segno del lung pulse<sup>[28]</sup>. La presenza di un versamento pleurico che comprime il polmone e lo sposta in alto e in avanti è un altro elemento tipico. Viceversa, la presenza nel contesto del consolidamento (profilo C) di un broncogramma aereo dinamico, iper-ecogeno agli ultrasuoni che si modifica in inspirazione ed espirazione riveste un ruolo fondamentale nella diagnosi differenziale con la polmonite dove la sua specificità e il suo un valore predittivo positivo sono molto alti e rispettivamente del 94% e del 97%<sup>[29][30]</sup>. La presenza di un versamento parapneumonico è molto frequente in quest'ultimo contesto.

Il BLUE protocol è un metodo di esplorazione dei campi polmonari anteriori, laterali e posteriori di rapida applicazione (meno di 5 minuti). L'indagine parte dall'analisi del lung sliding e della presenza di artefatti (linee A e B), la cui combinazione conduce a sette pattern ecografici che possono portare alla diagnosi o indicare la necessità di ulteriori passaggi<sup>[27]</sup>.

La prevalenza nei campi anteriori e laterali ci porta a descrivere un profilo A (da A-lines, ma memorizzabile e clinicamente equivalente ad "asciutto"), che, quando accompagnato da sliding bilaterale è sinonimo di normalità. L'assenza di sliding in caso di profilo A (profilo A) deve far immediatamente sospettare la presenza di un pneumotorace e la ricerca di ulteriori segni. L'ulteriore ricerca del lung pulse è necessaria e la sua assenza associata alla totale mancanza di qualsiasi linea B è estremamente suggestiva di pneumotorace e in questi casi va, infine, ricercato il segno patognomonico, ovvero lung point, che ha una specificità prossima al 100%<sup>[31][32]</sup>. La diagnosi ecografica di pneumotorace ed i suoi rapporti con la radiografia del torace da supino sono stati largamente indagati in letteratura e sono ulteriormente approfonditi nella Clinical Question 7.

La presenza di almeno tre linee B nei campi anteriori definisce il profilo B (B-lines, o memorizzabile come "bagnato") ed è sempre indicativo di un aumentata densità del polmone, che nella maggioranza dei casi è causato dall'aumento della quota fluida. Secondo il BLUE protocol, la presenza di questo profilo in un paziente con sliding indica una sindrome interstiziale a tipo edema polmonare acuto cardiogeno o ARDS e la necessità di integrare l'esame con un'ecocardiografia, come la focused cardiac ultrasound (FoCUS). Questo profilo riveste una particolare rilevanza clinica, infatti, la presenza delle linee B associata a sliding ha contribuito a differenziare la sindrome interstiziale dall'esacerbazione acuta della malattia polmonare cronica ostruttiva (BPCO), riportando valori di sensibilità del 100% e di specificità del 92%<sup>[27]</sup>. Nell'uso clinico del paziente acutamente deteriorato, quindi, l'assenza linee B bilaterali esclude l'edema polmonare cardiogeno con un valore predittivo negativo prossimo al 100%<sup>[33]</sup>. Mentre al contrario, la presenza delle linee B bilateralmente sui campi anteriori descrive la sindrome interstiziale diffusa, un'entità ecografica aspecifica che può essere ascrivibile principalmente ad edema polmonare in corso di scompenso cardiaco, a sindrome da distress respiratorio acuto (ARDS) oppure, se già presente, a



fibrosi polmonare (spesso già nota in anamnesi)<sup>[34]</sup>.

Il Blue Protocol, è stato recentemente validato da un gruppo Olandese<sup>[23][35]</sup>.

In Terapia Intensiva Pediatrica e Neonatale questi concetti si applicano essenzialmente allo stesso modo, essendo la fisiopatologia sovrapponibile con le seguenti eccezioni e specificità:

1. Il broncogramma dinamico può essere relativamente più difficile, in assenza di adeguata esperienza da rilevare nel neonato molto piccolo ma è comunque possibile specie con sonde a più alta frequenza. E pertanto un po' più difficile la distinzione tra atelettasia e processo flogistico pneumonico ma resta il fatto che il pattern C indica una zona a basso rapporto aria/fluido quindi scarsa aerazione. La dimensione delle zone C da considerare a scopi diagnostici è stata descritta nella domanda n 4.
2. L'edema polmonare acuto di origine cardiogenica è molto raro nel bambino e nel neonato eccezion fatta nei casi di:
  - portatori cardiopatie malformative congenite;
  - miocarditi acute;
  - miocardiopatia diabetica o asfittica del neonato;
  - scompenso cardiaco cronico di altra natura;
  - necessita di alti volumi infusionali (fluid overload);
  - pervietà emodinamicamente significativa del dotto arterioso di Botallo con shunt sinistro-destro essenzialmente in prima settimana di vita.

Nel riconoscimento della causa di sindrome intestiziale, Copetti et al. hanno notato che nell'ARDS le linee B sono presenti su entrambi i campi polmonari ma in questo contesto si notano anche "aree risparmiate"<sup>[36]</sup>. Inoltre, la linea pleurica è spesso inspessita e frastagliata nell'ARDS, mentre si presenta sottile e omogenea in caso di insufficienza cardiaca congestizia acuta. Lo stesso dicasi nel bambino. Nel neonato invece la linea pleurica quasi mai ha uno spessore superiore a 1 mm eccetto alcuni casi di malattia delle membrane jaline (RDS) da carenza di surfactant; e altresì visibile una piccola ma statisticamente significativa differenza di spessore della linea pleurica tra inspirazione ed espirazione che un occhio attento può rilevare ed associare all'assenza di PNX.

Un'ecocardiografia a questo punto potrà essere utile per valutare il cuore alla ricerca di un'insufficienza sistolica e/o diastolica oppure il dosaggio del brain natriuretic peptide (BNP) o del suo NT-pro-peptide anche utilizzato per la valutazione della significatività emodinamica della pervietà dotto arterioso di Botallo<sup>[37][38]</sup>.

In caso siano contemporaneamente presenti un profilo A e un profilo B, entrambi monolaterali, tale profilo, denominato A/B è suggestivo di una polmonite a prescindere dallo sliding; questa stessa conclusione la si raggiunge anche nel caso di un profilo B, ma a sliding ridotto e di un profilo C ("consolidato"), definito dalla presenza di consolidamenti nella scansione anteriore<sup>[27]</sup>. Questa conclusione non è valida nel neonato in cui un profilo misto A/B è spesso se non patognomonicamente associato alla tachipnea transitoria (TTN), all' edema polmonare acuto di origine cardiogenica nei casi sopradescritti, e la polmonite è più spesso caratterizzata da aree di tipo C. Nel neonato l'integrazione dei dati clinici, anamnestici e di laboratorio con le immagini ecografiche è assolutamente necessaria al fine di raffinare la diagnosi<sup>[39]</sup>.

Infine, nel caso in cui ci si trovi di fronte ad un paziente con deterioramento respiratorio acuto ed il LUS mostrasse un profilo A con sliding bilaterale il sospetto di embolia polmonare deve essere alto e l'approfondimento con un'ecografia compressiva dei vasi venosi degli arti inferiori è mandatoria. L'embolia polmonare è rara nel bambino e rarissima nel neonato, ma questo quadro deve far porre il sospetto anche in questi pazienti ancorché un deterioramento respiratorio può essere più probabilmente dovuto (ed associato) a aggravamento emodinamico, ematologico o metabolico: è quindi necessario un approfondimento globale per una diagnosi differenziale più raffinata. Laddove le condizioni lo permettano l'approfondimento con l'angioTC è assolutamente giustificato<sup>[40]</sup>, anche se questa è raramente fattibile nel neonato prematuro, o difficile in quello a termine o comunque relativamente sconsigliabile per la dose di radiazioni ionizzanti erogata. In alcuni casi la logistica ne aumenta la difficoltà (spostamento fuori dalla terapia intensiva con incubatrice da trasporto ecc) ma non la impedisce del tutto e pertanto la angio-TC va valutata caso per caso. Tuttavia, con un esame ecografico dei vasi venosi negativo, restano due possibilità in diagnosi differenziale, distinte dalla presenza o assenza di quella che nel BLUE protocol viene chiamata sindrome alveolare e/o pleurica postero-laterale (PLAPS), cioè più semplicemente la presenza di versamento e/o di consolidamento posteriore declive. Laddove assente, il reperto del polmone visto dall'ecografia è quello di un parenchima "sano" e la causa può essere ascrivibile alle basse vie aeree, come nel caso di un'asma acuto o di un'esacerbazione di BPCO<sup>[27]</sup>. Questi quadri sono ovviamente rarissimi (per es.: positività ecografica per trombosi venosa) o impossibili (per es.: BPCO) nel paziente pediatrico-neonatale, ma dei quadri di aerazione mista, estremamente disomogenea, e variabile nel tempo sono riportati in neonati e lattanti ex prematuri con bronco-displasia (BPD) in evoluzione o già diagnosticata<sup>[41][42]</sup>. Questi possono presentarsi con varia alternanza di zone A, B o C ed anche con PLAPS<sup>[41]</sup>. Il deficit di gas exchange è cronico ma può aggravarsi brutalmente con trigger esterni (infezioni virali, aspirazione, cambiamenti di temperatura etc.) ed è opportuno ricordare che questi pazienti hanno anche una frazione di shunt elevata con ipertensione

polmonare anche importante ed equilibrio tra circolo destro e sinistro precario. L'ecografia polmonare andrà dunque sempre integrata con ecocardiografia funzionale nella valutazione del loro aggravamento respiratorio<sup>[43]</sup>.

Gli alti valori di sensibilità e specificità dell'ecografia per le diagnosi qui menzionate riportati nel BLUE protocol non sono dei reperti isolati. Molta letteratura è stata prodotta sulla diagnosi di versamento pleurico (approfondito nella CQ 7), su quella di pneumotorace e su quelle di sindrome interstiziale e consolidamento. Ovunque il LUS si è dimostrato più accurato della radiografia del torace al letto del paziente in posizione supina quando paragonati entrambi con il gold standard la tomografia computerizzata (TC) (Tabella 1)<sup>[44]</sup>. Il LUS permette anche di ridurre significativamente l'esposizione alle radiazioni per il neonato prematuro, cosa particolarmente importante in questo tipo di paziente<sup>[45]</sup>.

**Tabella 1.** Sensibilità, specificità, valore predittivo positivi e negativo e accuratezza del LUS vs Rx torace quando comparate con il "gold standard" la TC. (modificata da ICM Xirouchaki et al.)

	Consolidamento	Sindrome interstiziale	Versamento pleurico	Pneumotorace
	LUS vs Rx	LUS vs Rx	LUS vs Rx	LUS vs Rx
<b>Sensibilità</b>	100% vs 38%	94% vs 46%	100% vs 65%	75% vs 0%
<b>Specificità</b>	78% vs 89%	93% vs 80%	100% vs 81%	93% vs 99%
<b>Valore Predittivo Positivo</b>	94% vs 93%	96% vs 81%	100% vs 91%	55% vs 0%
<b>Valore Predittivo Negativo</b>	100% vs 28%	90% vs 45%	100% vs 44%	97% vs 90%
<b>Accuratezza</b>	95% vs 49%	94% vs 58%	100% vs 69%	92% vs 89%

Inoltre l'impatto clinico sulla gestione del paziente attraverso le informazioni acquisite porta a modifiche terapeutiche misurate nel 47% dei casi circa, attraverso cambiamenti di uno o più parametri e/o manovre come:

- i) la modifica delle impostazioni del ventilatore (Vt, PEEP),
- ii) l'esecuzione di una manovra di reclutamento,
- iii) l'avvio di una nuova terapia, in termini di somministrazione di farmaci come ad esempio il surfactante nel neonato o l'antibiotico terapia;
- iv) a cambi posturali (posizione prona) nella ARDS nell'adulto.

Infine, ma non per questo meno importante, l'importanza dell'ecografia nel migliorare la sicurezza nell'esecuzione di manovre salvavita come la toracentesi e/o il posizionamento di un drenaggio toracico è stata fortemente ribadito nelle recenti linee guida 2023 della British Thoracic Society (BTS)<sup>[46]</sup>.

L'ecografia polmonare è importante per le stesse ragioni e per eseguire le stesse manovre nel neonato e nel bambino ancorché non si sappia in quanti casi essa sia da ritenere essenziale per la loro realizzazione.

L'incidenza della sepsi è aumentata negli ultimi dieci anni e rappresenta uno dei motivi più comuni di ricovero ospedaliero, con circa 1,6 milioni di casi all'anno negli Stati Uniti<sup>[47][48]</sup>. Già nel 2016 la Surviving Sepsis Campaign aveva inserito l'ecografia polmonare e cardiaca nella gestione del paziente con shock settico.

Infatti, la sepsi e lo shock settico possono derivare da un'infezione in qualsiasi parte del corpo, incluso il polmone, che è una delle sedi più frequenti ed in terapia intensiva l'ecografia polmonare aiuta a fare diagnosi precoce di polmonite associata alla ventilazione (VAP)<sup>[49][50]</sup>.

Le successive nuove Linee Guida del 2021 sulla sepsi rimarcavano poi come l'uso degli ultrasuoni, quando disponibili, sia di fondamentale importanza anche per la gestione della terapia con fluidi, che può risultare dannosa per il paziente se eccessiva<sup>[51]</sup>. La tolleranza del paziente ai fluidi può infatti essere definita come il grado in cui un paziente può tollerare la somministrazione senza indurre disfunzioni d'organo specifiche<sup>[52]</sup>. In questo contesto l'ecografia polmonare fornisce la possibilità di valutare la tolleranza o meno del polmone ai fluidi in quanto capace di leggere accuratamente le variazioni di densità del polmone ed in particolare di valutare l'acqua extravascolare polmonare, come dimostrato da Vopicelli et al. per primi, in un lavoro in cui è stato evidenziato che, le linee B si associano all'acqua extravascolare polmonare (EVLW) in caso di elevata pressione di incuneamento capillare nello scompenso cardiaco o nella ARDS per perdita del capillare<sup>[53][54]</sup>. Questo rilievo è di fondamentale importanza e va associato ad un esame ecocardiografico per uno studio della funzione cardiaca e una stima della gittata cardiaca, possibilmente attraverso il velocity-time integral (VTI) per decidere quando sia necessario interrompere il riempimento volemico ed avviare i farmaci vasocostrittori. Queste identiche considerazioni valgono anche in Terapia Intensiva Neonatale e Pediatrica per le quali sono state emesse delle linee guida europee evidence – based<sup>[55]</sup>.

Vanno comunque fatte delle considerazioni sui limiti della metodica. Sebbene l'ecografia polmonare, come dimostrato sopra, presenti diversi vantaggi, con esso è possibile esplorare solo la superficie polmonare e nell'adulto solo il 70% di



essa (nel bambino e neonato che sono più facili da mobilizzare e finanche prone, e ovviamente più facile estendere la zona di valutazione) e ciò ne spiega la sensibilità relativamente bassa nel caso di polmoniti intraparenchimali che non raggiungono la pleura, pertanto la sua sensibilità è inferiore rispetto alla TC del torace<sup>[56][57]</sup>. Inoltre, l'indagine ecografica in genere può essere più impegnativa nei pazienti obesi a causa dello spessore della parete toracica e dei tessuti molli, che portano generalmente ad un peggioramento della qualità dell'immagine. Tuttavia, per quanto infrequente, l'ostacolo principale all'ecografia è l'aria dell'enfisema sottocutaneo, che ostacolando la propagazione degli ultrasuoni può arrivare ad impedire l'esecuzione dell'esame al letto<sup>[57]</sup>.

Figura 1. Utilizzo dell'ecografia polmonare per guidare nel paziente con dispnea acuta.

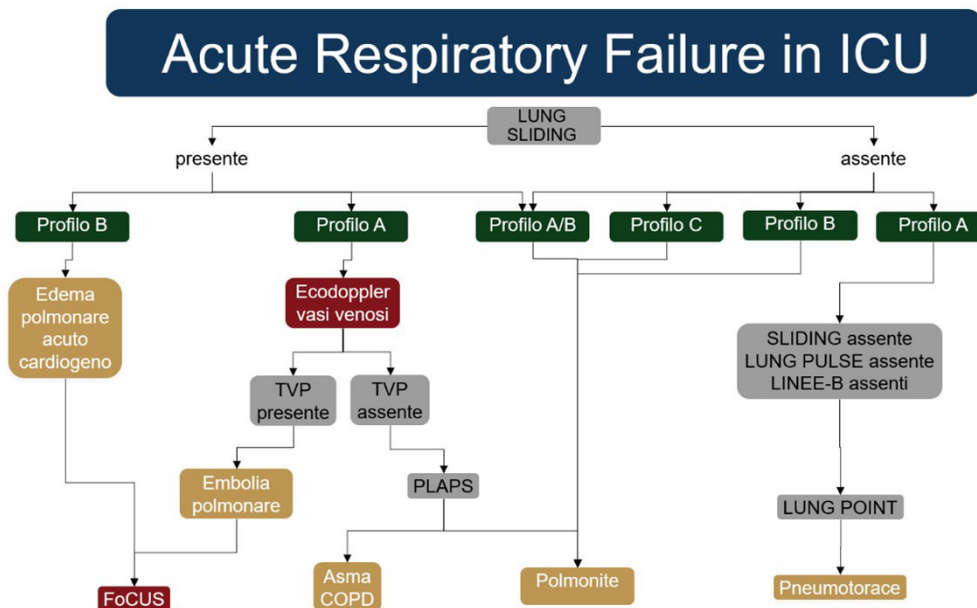


Figura 2. Utilizzo dell'ecografia polmonare per guidare nel bambino/neonato con dispnea acuta<sup>[27]</sup>

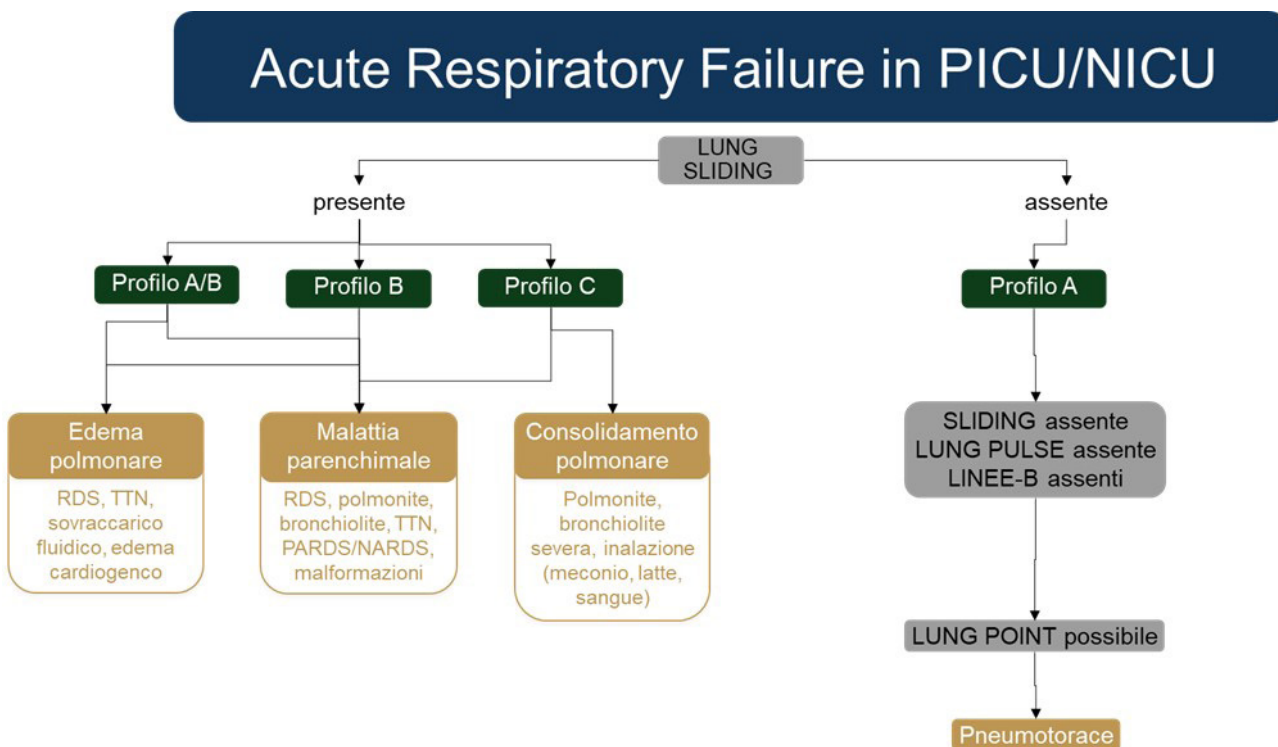


Tabella 2. Confronto delle caratteristiche degli esami strumentali del torace per diagnosi, procedure e monitoraggio.

	Confronto delle caratteristiche della tecnica utilizzata per diagnosi, procedura e monitoraggio.	Modalità della tecnica utilizzata dopo le procedure	Tecnica per il monitoraggio quotidiano
Rx del torace da supino	<b>Bambino:</b> Minore precisione rispetto alla scansione LUS e TC (---); <b>Adulto:</b> Minore precisione rispetto alla scansione LUS e TC (---); Superiore al LUS in caso di enfisema sottocutaneo (+++);	<b>Bambino:</b> Più preciso per la posizione della punta del CVC (+++); Posizionamento PAC, sondino nasogastrico e toracico (+++); <b>Adulto:</b> Più preciso per la posizione della punta del CVC (+++); Posizionamento PAC, sondino nasogastrico e toracico (+++);	<b>Bambino:</b> Eccessiva esposizione alle radiazioni, rischio di trauma per il bambino e minore precisione <b>Adulto:</b> Eccessiva esposizione alle radiazioni, rischio di trauma del bambino e disturbo da distress post-traumatico (---);
Ecografia polmonare	<b>Bambino:</b> Più accurato per consolidamento, versamento pleurico, sindrome interstiziale e pneumotorace <b>Adulto:</b> Più accurato per consolidamento, versamento pleurico, sindrome interstiziale e pneumotorace (++) Non applicabile in caso di enfisema sottocutaneo (---);	<b>Bambino:</b> Maggiore precisione nel guidare la posizione del drenaggio pleurico (+++); <b>Adulto:</b> Maggiore precisione nel guidare la posizione del drenaggio pleurico (+++);	<b>Bambino:</b> Ottimale per la valutazione quotidiana del punteggio LUS, esente da radiazioni, a basso costo (+++); particolarmente importante per ridurre l'esposizione alle radiazioni nei neonati prematuri. <b>Adulto:</b> Ottimale per la valutazione quotidiana del punteggio LUS, esente da radiazioni, a basso costo (+++);

## 2 QUALI SONO I CRITERI PER DEFINIRE SODDISFACENTE, CIOÈ DI QUALITÀ ACCETTABILE, UN'ECOGRAFIA POLMONARE "POINT-OF-CARE"?

### STATEMENT 2.1

Al fine di definire di qualità soddisfacente un esame ecografico del polmone è necessario standardizzare il setting di base dell'ecografo e le impostazioni di acquisizione dell'immagine, per la visualizzazione degli artefatti, quali linee A e B. In particolare si deve:

- (a) disattivare le armoniche e i meccanismi di compensazione/eliminazione degli artefatti;
- (b) posizionare il fuoco principale a livello della linea pleurica o più vicino possibile ad essa;

In caso di evidenza di un consolidamento polmonare o di un versamento pleurico, al fine di ottenere un reperto di qualità accettabile, è necessario:

- (a) attivare nuovamente le armoniche e i meccanismi di compensazione/eliminazione degli artefatti;
- (b) posizionare il fuoco a livello dell'area di interesse;

### STATEMENT 2.2

Al fine di definire un esame ecografico del polmone di qualità soddisfacente potrebbe essere necessario standardizzare la scelta della sonda e l'impostazione della profondità dell'immagine, in quanto queste dipendono dal setting clinico e dal quesito diagnostico. Nello specifico:

- (d) Nel neonatale: sonda microlineare a frequenza alta (14-18 MHz) o ultra-alta (20 MHz), profondità 1-4 cm;
- (e) Nel lattante e nel bambino: sonda lineare (8-10 MHz) oppure microconvex (4-8 MHz), profondità 4-8 cm eventualmente da aumentare per l'esplorazione delle zone posteriori e delle basi polmonari;
- (f) Nell'adolescente e nell'adulto: sonda convex (3-8 MHz) oppure microconvex (4-8 MHz), sonda lineare (7-14 MHz) limitata alla valutazione della linea pleurica nelle regioni anteriori e laterali, profondità 6-8 cm per l'esplorazione delle regioni anteriori e fino a 15-16 cm per le regioni posteriori e delle basi polmonari.



### STATEMENT 2.3

Un esame di ecografico del polmone, può essere definito di qualità soddisfacente, se guidato da specifici quesiti clinici ed interpretato attraverso l'integrazione con dati anamnestici e parametri fisiologici (frequenza respiratoria, misure della frazione di shunt, compliance del sistema respiratorio). Tale esame va altresì eseguito in maniera tale da esplorare la superficie polmonare attraverso scansioni longitudinali o trasversali, ottenute appoggiando la sonda perpendicolarmente alla gabbia toracica.

Per eseguire un'ecografia polmonare 'point-of-care' può essere utilizzato qualsiasi tipo di ecografo. I dispositivi più moderni e aggiornati possono disporre di software di eliminazione degli artefatti, fondamenti stessi dell'ecografia polmonare<sup>[58]</sup>. Le armoniche possono diminuire il riverbero, fenomeno alla base della formazione dei principali artefatti ecografici. Infatti, quando si utilizzano le armoniche, le linee A e B appaiono meno definite e debolmente visualizzate rispetto all'utilizzo della sola frequenza fondamentale<sup>[59][60]</sup>. Pertanto, si consiglia di disattivare le armoniche e le funzioni di eliminazione degli artefatti. Il 'fuoco', ovvero il livello di profondità al quale l'ecografo fornisce la massima risoluzione dell'immagine, solitamente indicato con un marker accanto alla scala centimetrica della profondità, deve essere posizionato il più vicino possibile alla linea pleurica ottenendo così una migliore definizione della stessa e, di conseguenza, l'ottimale visualizzazione degli artefatti che da essa hanno origine<sup>[61][62]</sup>.

**Nel caso in cui si sospettino consolidazioni oppure queste emergano ad un primo esame completo, al fine di una adeguata acquisizione dell'immagine patologica da valutare, il panel ritiene opportuno: (a) attivare nuovamente le armoniche e (b) posizionare il fuoco principale al livello di profondità della consolidazione da osservare.**

Dalle evidenze emerge come la frequenza di imaging, dunque, il tipo di sonda utilizzata, svolga un ruolo centrale nella visualizzazione degli artefatti ecografici<sup>[63][64]</sup>. Infatti, il numero di linee B visualizzate nello stesso punto e allo stesso momento nel medesimo paziente può essere diverso per ciascun tipo di sonda, la cui scelta dipende dal contesto clinico, dal tipo di paziente, nonché dal quesito clinico<sup>[63][64][65]</sup>. In terapia intensiva neonatale viene utilizzata la sonda lineare a frequenza alta, o addirittura ultra-alta, caratterizzata dalla migliore risoluzione dei tessuti superficiali, penalizzata da una ridotta capacità di penetrazione in profondità. Proprio per tali caratteristiche, nell'adulto una sonda lineare può essere utilizzata limitatamente alla valutazione dettagliata della linea pleurica (es. misura spessore pleurico)<sup>[24]</sup>. La valutazione delle basi polmonari e delle regioni posteriori nel paziente adulto deve essere eseguita con sonda convex o microconvex, ovvero sonde caratterizzate da ranges di frequenza che permettano una migliore penetrazione del fascio in profondità<sup>[24]</sup>. Per un esame completo dell'adulto critico, o in terapia intensiva pediatrica, si suggerisce di iniziare con una sonda lineare per la valutazione dei campi anteriori e della linea pleurica, passando, poi, all'impiego di una sonda a bassa frequenza per esaminare le basi polmonari e le regioni posteriori. Può essere utile una sonda microconvex che presenta caratteristiche intermedie tra le sonde lineare e convex, permettendo un esame accurato e completo<sup>[58][65]</sup>. La profondità deve essere regolata in base alle caratteristiche dei pazienti, alla regione polmonare esaminata e al sospetto clinico. Una profondità di 1-4 cm è sufficiente per un esame completo del neonato critico. Nell'adulto e in terapia intensiva pediatrica, una profondità di 4-8 cm è adeguata alla valutazione delle regioni anteriori e laterali superiori; mentre, per la valutazione dei campi posteriori e delle basi polmonari è richiesta una maggiore profondità, in particolare nell'adolescente e nell'adulto, in cui può raggiungere anche 15-16 cm, soprattutto se si visualizzano consolidazioni e/o versamenti.

L'ecografia polmonare 'point-of-care' raggiunge massima efficacia se guidata da segni e sintomi clinici, dati anamnestici e parametri fisiologici, nonché se ad essi integrata ai fini della corretta interpretazione. In particolare, raggiunge maggior potere predittivo ed accuratezza quando integrata alla frequenza respiratoria, a misure della compliance del sistema respiratorio, a misure surrogate della frazione di shunt (es: PaO<sub>2</sub>/FiO<sub>2</sub> o Oxygenation Index)<sup>[66][67][68][69]</sup>. Si possono identificare due tipi di esame: completo e mirato ad uno specifico quesito. L'esame completo comprende dodici regioni, ovvero sei per lato nell'adulto e nel bambino; solo nel neonato esso è semplificato, includendo da sei a 12 regioni in totale, ovvero da tre a cinque per ciascun emitorace, a seconda dell'età di sviluppo del paziente<sup>[65]</sup>. Si veda anche figura 2.

L'esame completo è indicato per valutare e monitorare l'aerazione polmonare o per diagnosticare le cause di insufficienza respiratoria acuta<sup>[65]</sup>. L'esame mirato è finalizzato a rispondere a quesiti clinici semplici e specifici, esso può essere limitato al singolo emitorace o a specifiche regioni nel caso vi sia un preciso sospetto clinico di patologia monolaterale o focale da confermare, oppure nel caso di una siffatta condizione, già confermata, da monitorare (es: conferma o esclusione di pneumotorace; monitoraggio di una consolidazione flogistica in trattamento antibiotico). Si raccomanda di iniziare l'esame con la scansione longitudinale, ottenuta ponendo la sonda perpendicolarmente a due o più coste consecutive, visualizzando il 'bat sign'. Successivamente, è possibile eseguire la scansione longitudinale che, nell'adulto in particolare, permette di visualizzare la pleura senza interruzioni da parte del cono d'ombra posteriore generato dalle coste.

### ECOGRAFIA POLMONARE "POINT-OF-CARE": QUALI ELEMENTI SONO IMPRESCINDIBILI DA RIPIORTARE IN CARTELLA (REFERTO) E QUALE ICONOGRAFIA ALLEGARE PER RENDERE PIÙ UNIFORME LA COMUNICAZIONE TRA OPERATORI?

#### STATEMENT 3.1

L'archiviazione e la refertazione permettono di facilitare la comunicazione e l'uso clinico dei risultati dell'ecografia polmonare, quindi tutti gli esami eseguiti andrebbero riportati in cartella clinica.

#### STATEMENT 3.2

Non esiste un modello di refertazione univoco. In generale, per permettere di facilitare la diffusione dell'ecografia polmonare nella pratica clinica, tale modello deve essere semplice e preferibilmente elettronico.

#### STATEMENT 3.3

Il referto di ecografia polmonare deve essere concepito per la condivisione dei dati clinici e pertanto deve essere completo rispetto all'indagine eseguita/quesito diagnostico. Inoltre, deve essere chiaro, riproducibile tra diversi operatori e progettato per il monitoraggio dei pazienti nel tempo.

#### STATEMENT 3.3

Per l'ecografia polmonare una documentazione iconografica è sempre auspicabile, ma non obbligatoria. La sua assenza in contesti di emergenza-urgenza rappresenta la principale eccezione ad una buona pratica clinica.

Nonostante l'utilizzo del LUS sia molto diffuso, gli intensivisti refertano raramente il risultato del loro esame<sup>[70][71]</sup>. Ciò potrebbe essere dovuto in parte alla mancanza di un formato convalidato per refertare i risultati, dall'altro al fatto che l'esecuzione del LUS è considerata un'indagine point-of-care, altamente mirata, volta ad ottenere una rapida risposta (Sì/No) senza ulteriori specificazioni dettagliate. In ogni caso, la mancanza di una procedura comune per descrivere i risultati, con solo poche eccezioni, limita notevolmente l'utilità del LUS nella pratica quotidiana. Inoltre, a differenza di molte altre indagini mediche (come la TAC o la radiografia) i cui referti vengono opportunamente raccolti in apposite sezioni della cartella clinica, dove la loro evoluzione può così essere facilmente valutata e confrontata, i reperti LUS tendono a perdersi nel diario clinico del paziente, qualora presenti.

In primo luogo, dobbiamo differenziare tra due distinte tipologie di esame: un esame POCUS LUS limitato volto a escludere una condizione acuta in urgenza/emergenza, da un esame elettivo in cui il LUS dovrebbe essere refertato nella maniera la più esaustiva possibile, bilanciando la complessità della raccolta dei dati con la facilità di scrittura e lettura.

**Un esame POCUS LUS limitato ad una condizione di emergenza/urgenza dovrebbe includere:** la data con giorno e ora dell'esame, l'indicazione al LUS in cui si esplicita chiaramente il quesito diagnostico, le domande e risposte devono essere le più semplici possibile con risposte del tipo yes or no, limitatamente al quesito oggetto di studio.

**Un esame LUS elettivo e completo dovrebbe includere:** la data, il giorno e l'ora dell'esame, la tecnica utilizzata compreso il tipo di sonda, il protocollo di studio utilizzato, il numero di siti di scansione, le condizioni cliniche del paziente al momento dell'acquisizione, ovvero le impostazioni di ventilazione (respirazione spontanea, CPAP, NIV, PEEP, frequenza respiratoria, frequenza cardiaca).

In quest'ultimo caso la descrizione dettagliata della semeiotica ecografica è obbligatoria e il referto dovrà comprendere la descrizione delle seguenti strutture:

1) **la linea pleurica**, regolare o irregolare, ispessita o non ispessita, il tipo di movimento se presente (lung sliding, lung pulse, lung-point, assente)

2) **il parenchima polmonare**: artefatti presenti (B) o assenti compresi metodi pratici e semplici per quantificare le linee-B come l'interessamento della linea pleurica superiore o inferiore al 50% della scansione sullo schermo o l'eventuale presenza di consolidamenti (sub-pleurici o lobari) e la loro estensione massima (superiore o inferiore a 1 cm); **le caratteristiche dei consolidamenti** (presenza assenza di broncogramma aereo), **la morfologia del broncogramma** (arboriforme o parallelo, statico o dinamico);

3) **i versamenti pleurici**: dovrebbero essere descritti sia in modo qualitativo (anecoico, ipoecogeno, ecoico) che quantitativo (termini come lieve, moderato e ampio dovrebbero corrispondere a un volume predefinito, stimato con tecniche specificate nel referto. Per quanto riguarda i versamenti, dovrebbe essere descritta la posizione dei pazienti (posizione supina, prona, seduta o laterale).



Parte integrante del referto LUS dovrebbe comprendere la valutazione della funzione diaframmatica almeno di tipo qualitativo (motilità conservata, paresi o paralisi) nei pazienti in ventilazione meccanica assistita ed in tutti i pazienti sottoposti a ventilazione non-invasiva. Nei pazienti in ventilazione meccanica controllata la misura ripetuta nei giorni dello spessore diaframmatico e della frazione di accorciamento possono fornire nel contempo utili informazioni prognostiche aggiuntive e guidare la titolazione della ventilazione meccanica<sup>[72][73][74]</sup>, devono sempre essere accompagnate al setting specifico con cui vengono acquisite le misurazioni (pressure support, PEEP, Flussi erogati) per poter essere interpretate.

### **Le sonde utilizzate:**

Il LUS può essere eseguito con qualsiasi sonda, soprattutto in un contesto di emergenza urgenza (ad alta frequenza, come lineare o micro-convessa, o a bassa frequenza, come convessa o phased array). Tuttavia, diversi range di frequenze si adattano meglio a differenti target dell'ispezione ecografica: le alte frequenze (9-12 MHz) visualizzano al meglio le pleure, la loro anatomia e lo sliding; frequenze più basse (2,5-5 MHz) consentono di studiare meglio il parenchima polmonare in profondità.

In condizioni elettive e nel setting della ricerca clinica, si consiglia di specificare alcune semplici ma indispensabili note tecniche riguardanti le sonde e le impostazioni della macchina che potrebbero influenzare notevolmente i risultati e l'interpretazione del LUS. Infatti, la riproducibilità dell'ecografia polmonare (LUS) nella individuazione delle linee-B con diversi settings e sonde è stata descritta essere da scarsa a moderata, ed ha sollevato un problema rilevante per quel che riguarda la condivisione dei dati clinici, la costituzione di biobanche di imaging e l'analisi di big-data al fine di individuare cut-off clinici condivisi<sup>[75][59][76][77]</sup>.

### **La struttura del referto:**

I referti possono essere indifferentemente 1) referti strutturati (RS) se caratterizzati da struttura predefinita o 2) referti a testo libero (RTL) se privi di struttura e integrati nel diario clinico quotidiano del paziente.

L'introduzione di un RS presuppone la compilazione sistematica di una scheda standardizzata suggerendo il vantaggio teorico di indurre gli operatori ad ottenere tutte le immagini necessarie per una valutazione completa del torace e consentendo pertanto un adeguato follow-up<sup>[78]</sup>.

Tuttavia, ad oggi non vi è evidenza scientifica sufficiente per consigliare l'adozione di una tipologia di refertazione (RS) rispetto ad un'altra (RTL). Tuttavia sono disponibili in letteratura alcuni esempi<sup>[79]</sup>.

### **Iconografia:**

Per quanto concerne l'iconografia, nelle immagini eventualmente inserite in cartella clinica o o salvate su supporto digitale, devono sempre comparire data e luogo di esecuzione dell'esame e nome del paziente.

Una documentazione iconografica non è obbligatoria, soprattutto nei contesti di emergenza urgenza.

Il valore documentale dell'iconografia in ecografia è molto limitato. Infatti, un operatore incapace di evidenziare un findings ecografico potrà allegare numerose immagini che non saranno in alcun modo probanti circa la reale integrità dell'organo in questione.

**In caso di referto "normale" in condizioni elettive:** 1) è suggerito allegare al referto almeno due che comprendano le scansioni dei seni costo-diaframmatico destro e sinistro (per suffragare l'assenza di versamento pleurico e soprattutto per l'identificazione dei settings e post processing in cui si è acquisito l'esame (gain, profondità, MHz) oltre che permettere immediatamente l'identificazione del tipo di trasduttore utilizzato (lineare, convex, phase array); 2) è possibile allegare alla documentazione cartacea l'iconografia dello seashore-sign per supportare l'assenza di pneumotorace;

**In caso di referto "patologico" in condizioni elettive per riscontro di versamento pleurico:** è suggerito fornire l'immagine del versamento stesso accompagnata dalla misurazione di due diametri (antero-posteriore e latero-laterale) mediante scansione longitudinale sul seno costo-diaframmatico al fine di poter valutare la distribuzione del versamento.

**In caso di referto "patologico" in condizioni elettive per riscontro di consolidamento sub-pleurico:** è suggerito acquisire l'immagine della stessa, con almeno due diametri, specificando se anteriore, laterale o posteriore.

**In caso di referto "patologico" in condizioni elettive per riscontro di PNX:** è possibile allegare al referto cartaceo l'immagine in M-mode del barcode-sign o dello stratosphere sign.

Infine, occorre sottolineare che l'esame ecografico del polmone POCUS LUS, sia esso eseguito in emergenza/urgenza oppure in elezione non deve mai essere considerato come "standalone" ma essere sempre integrato in un algoritmo diagnostico, clinico-strumentale, in cui la CT del torace rimane il gold-standard di riferimento a cui rimandare in funzione di un bilanciamento tra l'urgenza diagnostica e la concomitante trasportabilità del malato.

## IN LETTERATURA SONO STATI DESCRITTI DIVERSI TIPI DI “LUNG ULTRASOUND SCORE” UTILI PER LA VALUTAZIONE DI GRAVITÀ DELLA PATOLOGIA RESPIRATORIA. SULLA BASE DELLE EVIDENZE, QUALE LUS UTILIZZARE PER GUIDARE L'ASSISTENZA E LE TERAPIE RESPIRATORIE IN TERAPIA INTENSIVA DELL'ADULTO, PEDIATRICA E NEONATALE?

### STATEMENT 4.1

Nel paziente adulto in Terapia Intensiva l'ecografia polmonare permette la quantificazione e il monitoraggio dell'aerazione polmonare utilizzando il Lung Ultrasound Score, conteggiato in 12 regioni polmonari (6 per lato) e basato sull'occupazione percentuale di pleura per la distinzione tra perdita di aerazione moderata e severa;

### STATEMENT 4.2

In Terapia Intensiva Neonatale o Pediatrica per la quantificazione e il monitoraggio dell'aerazione polmonare viene utilizzato lo stesso Lung Ultrasound Score dell'adulto ma conteggiato su un numero variabile di zone polmonari a seconda dell'età del paziente. (Figura 3 e Tabella 3).

Nell'adulto, sono stati proposti diversi metodi quantitativi basati su numero e tipo di artefatti visualizzati per la valutazione dell'aerazione polmonare<sup>[65]</sup>. Le linee B sono artefatti dinamici, che si muovono e potenzialmente cambiano aspetto nel corso del ciclo respiratorio<sup>[58][80]</sup>, associati ad un aumento dell'acqua polmonare extravascolare<sup>[81][82][83]</sup> e/o della densità del polmone<sup>[84][85]</sup>. Alcuni score, applicati soprattutto in cardiologia<sup>[86]</sup> e in reumatologia<sup>[87]</sup>, si basano sul conteggio delle linee B in numerosi campi polmonari. Sebbene il riconoscimento delle linee B e la discriminazione del modello A da quello B siano compiti semplici, le linee B possono essere facilmente contate quando sono poche, diventa impossibile enumerarle con precisione quando numerose e tendenti a fondersi (come spesso accade nelle sindromi interstizio-alveolari)<sup>[75]</sup>. La quantificazione basata sul conteggio delle linee B, pur correlando con la TC quantitativa<sup>[84]</sup>, ha dimostrato una ridotta accuratezza nel quantificare l'acqua polmonare extravascolare se confrontato con altri approcci<sup>[82]</sup>; inoltre presenta il limite di non considerare la perdita di aerazione completa (cioè le consolidazioni) nel conteggio dello score, riscontro frequente nei pazienti ventilati meccanicamente<sup>[88]</sup>. Infine, il numero elevato di campi analizzati lo rendono poco idoneo alle applicazioni in ambito intensivo, sia per il limitato accesso alle regioni posteriori, sia per la necessità di un esame più semplice e rapido. Lo score più frequentemente utilizzato in terapia intensiva (LUS score) identifica 4 step progressivi di perdita di aerazione, dove da 0 (aerazione normale) si passa a perdita moderata (pattern interstiziale), severa (pattern alveolare) e completa di aerazione (consolidazioni), cioè allo score 3<sup>[65][89][90]</sup>. Lo score viene conteggiato in 6 regioni per lato (regioni superiori e inferiori nei campi anteriori, laterali e posteriori identificati da sterno, linea ascellare anteriore e posteriore – Figura 3); lo score di aerazione globale corrisponde alla somma degli score regionali (range 0-36)<sup>[65][91]</sup>. Si inizia solitamente dai campi anteriori con la sonda lineare orientata in trasversale – cioè, allineata allo spazio intercostale – in modo da visualizzare una porzione maggiore di pleura<sup>[92]</sup>. Si può utilizzare una sonda a bassa frequenza nel caso in cui vengano visualizzate immagini reali (versamento/addensamento) o lo spessore della parete toracica (cute e sottocute) sia elevato. Lo score 0 è identificato dalla visualizzazione di linee A (con lung sliding/pulse – necessaria l'esclusione di uno pneumotorace che non permetta la valutazione dell'aerazione sottostante) o al massimo due linee B. Lo score 3 corrisponde a una perdita completa di aerazione (consolidazione) > 2cm<sup>[93]</sup>. Esistono due diversi approcci nel distinguere la perdita di aerazione moderata e severa. La prima versione del LUS score<sup>[94][95][96]</sup> basava il passaggio sulla coalescenza: lo score 1 presentava almeno 3 linee B ben distanziate, lo score 2 linee B coalescenti. Questo approccio presenta alcuni limiti:

- 1) la distanza tra due linee B potrebbe non essere valutata visivamente in modo affidabile e il concetto di “ben distanziato” non è facilmente identificabile;
- 2) la “coalescenza” può essere difficile da valutare perché considerare un artefatto come due linee B vicine o una linea B ampia è principalmente una questione filosofica che metodologica;
- 3) valutare tutte le coalescenze con lo stesso punteggio, indipendentemente dalla percentuale di pleura coinvolta, porta a una sistematica sovrastima della patologia quando questa è focale/disomogenea, come nell'ARDS<sup>[82]</sup>.

Inoltre, questo score non indicava come valutare gli addensamenti subpleurici.

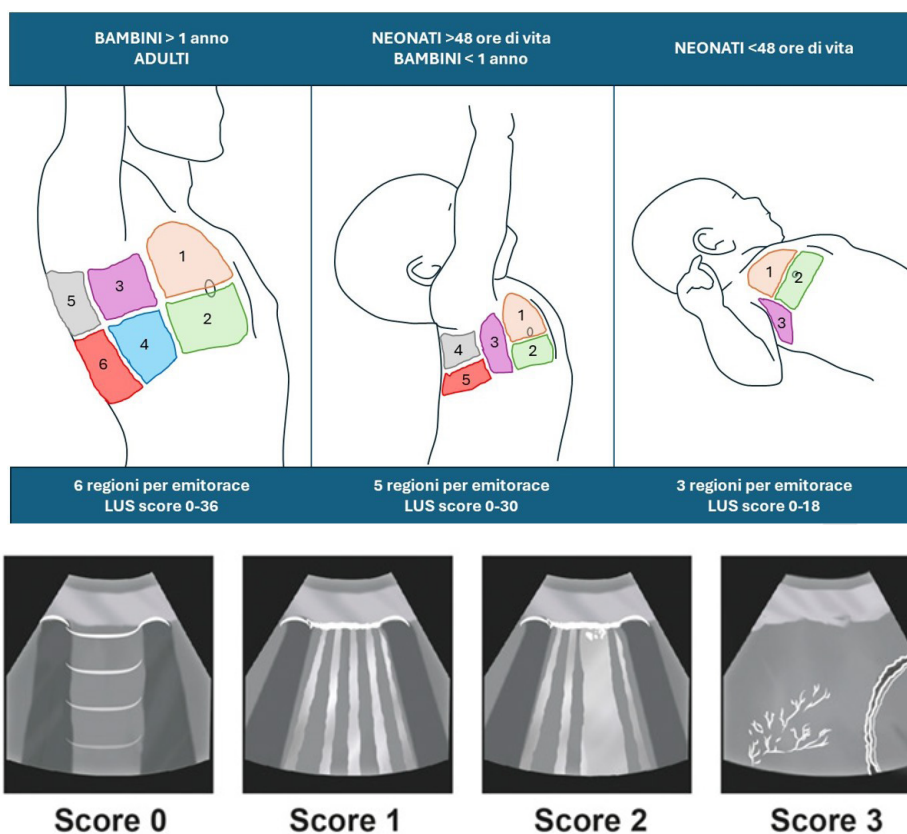
La versione più recente dello score distingue moderata e severa perdita di aerazione in base alla percentuale di pleura occupata da artefatti, che essi siano linee B distanziate o coalescenti, addensamenti subpleurici: se minore o uguale a 50% della pleura visualizzata, la perdita di aerazione è moderata; se chiaramente >50%, è severa<sup>[92]</sup>. Questo approccio ha ottenuto risultati migliori di ogni altro nella stima dell'acqua polmonare extravascolare<sup>[82]</sup> e presenta una migliore concordanza tra operatori<sup>[92]</sup>. In assenza di raccomandazioni internazionali sull'argomento<sup>[97]</sup>, si consiglia di utilizzare il LUS score a 12 aree basato sulla percentuale di pleura occupata per la quantificazione dell'aerazione.



Il LUS score può essere utilizzato per l'inquadramento diagnostico iniziale del paziente con insufficienza respiratoria<sup>[89][8][24][98]</sup> e come guida/monitoraggio di pronazione<sup>[99][94][100]</sup>, setting della PEEP<sup>[69][101]</sup>, fibrobroncoscopie<sup>[102]</sup>, rianimazione volêmica<sup>[53]</sup>, antibiotico terapia<sup>[103]</sup>, fisioterapia respiratoria<sup>[95][104]</sup>; è utile per monitorare l'evoluzione della patologia polmonare<sup>[105][106][107]</sup>, identificare precocemente le complicanze<sup>[107][108]</sup> e predire l'outcome in generale<sup>[81][109][110]</sup> e in particolare del weaning dalla ventilazione meccanica<sup>[96][111][112][113][114][90]</sup>.

Il tempo richiesto per l'esecuzione del LUS score è al massimo di 10 minuti<sup>[115]</sup>; un approccio ulteriormente semplificato è stato proposto in specifici contesti clinici in cui l'interesse sia focalizzato sui campi antero-laterali (esame a 6 o 8 zone)<sup>[112][116]</sup>.

**Figura 3.** Lung Ultrasound Score: adulto, bambino, neonato<sup>[117]</sup>



**Tabella 3.** LUS score per il monitoraggio dell'aerazione polmonare in terapia intensiva neonatale o pediatrica

Età del paziente	Numero di zone totali da scansionare	Numero di zone per emitorace
0-48 ore	6	3
48 ore – 30 giorni	10	5
30 giorni – 1 anno	10	5
>1 anno	12	6

Nel neonato nelle prime 24-48 ore di vita il calcolo del LUS è fatto in maniera semplificata, cioè su 3 zone per ciascun emitorace (antero-superiore, antero-inferiore e laterale)<sup>[115]</sup> giacché non vi sono evidenze che la valutazione dei campi posteriori aumenti l'accuratezza in una situazione in cui il polmone non ha ancora sviluppato o sta sviluppando delle zone dipendenti dalla gravità. Inoltre, e questo particolarmente nei neonati prematuri, l'elevata incidenza di malattia delle membrane ialine (dovuta a deficienza primaria di surfactant), che ha un aspetto ecografico omogeneo<sup>[9][118]</sup>, causa l'assenza di differenze ecografiche nelle regioni posteriori.

Diverso è il caso dei neonati e dei bambini oltre le prime 24-48 ore di vita, ove zone di tessuto polmonare sono certamente dipendenti dalla gravità. Inoltre, i pazienti neonatali e pediatrici vengono più facilmente mobilizzati e pronati nell'ambito dell'assistenza di routine, il che determina effetti sull'aerazione polmonare (anche dopo sole 6 ore<sup>[119]</sup>) che potrebbero passare inosservati se non si effettuasse la scansione anche dei campi polmonari posteriori – **Figura 3**. In questi casi è pertanto necessario scansionare anche i campi posteriori (postero-superiore e postero-inferiore) che corrispondono a quelli anteriori<sup>[41][119]</sup>. Nel primo caso (LUS classico) lo score andrà da 0 a 18, nel secondo (LUS "extended" (eLUS)) da 0 a 30. Il calcolo dell'eLUS non costituisce affatto un atto foriero di discomfort e va fatto senza capovolgere il bambino ma semplicemente facendo scivolare la sonda tra il materasso e il torace, inclinando lievemente lo stesso.

Quando si utilizzino delle sonde di dimensione molto ridotta (micro-lineari a frequenza alta o ultra-alta), la zona polmonare da scansionare può, anche nei neonati, risultare relativamente ampia in rapporto alla dimensione della sonda (rapporto dimensione sonda/zona basso): è importante, perciò, ricordare di calcolare lo score non osservando solo un punto od un singolo spazio intercostale, ma analizzando tutto il campo in questione. Non esistono ancora dati pediatrico-neonatali che indichino specificamente l'approccio migliore per distinguere la perdita d'aerazione moderata (pattern interstiziale) da quella severa (pattern alveolare). Tuttavia, in assenza di dati specifici per questa età, le considerazioni espresse sopra circa l'occupazione percentuale di pleura per la distinzione tra perdita di aerazione moderata e severa possono essere applicate anche in questi pazienti<sup>[92]</sup>.

Giacché il paziente pediatrico-neonatale vede variare significativamente il suo peso (e le dimensioni del torace) durante lo sviluppo, l'assegnazione dello score 3, che corrisponde alla perdita totale di aerazione, cioè ad una consolidazione, deve dipendere dalla dimensione della consolidazione stessa. Pochi dati sono disponibili ma, nel neonato e lattante, essi portano a considerare una consolidazione come perdita completa di aerazione (cioè score 3) quando la sua profondità dalla linea pleurica fino al punto più basso è > 0.5cm/Kg (o in valore assoluto >1cm)<sup>[119]</sup>. Non esistono ancora dati per scegliere una soglia simile o diversa nel bambino più grande: è ragionevole ritenere che soglie simili possano essere accettabili nei lattanti e nel primo anno di vita. La soglia migliore da usare nel bambino più grande rimane sconosciuta.

Questi score sono stati validati specificamente nel paziente pediatrico e neonatale e sono accurati per guidare la terapia con il surfactant, titolare la ventilazione meccanica (reclutamento alveolare), monitorare il paziente critico durante il trasporto, predire lo sviluppo di broncodisplasia e la sua evoluzione nel tempo, predire la necessità o la durata del ricovero in terapia intensiva, nonché la necessità di supporto ventilatorio quando calcolati in pazienti con segni di insufficienza respiratoria ma non ancora ricoverati in terapia intensiva<sup>[120][121][122][123][124][125][126]</sup>.

La sonda ideale da utilizzare varia con l'età del paziente (vedi tabella sotto) giacché cambiano le dimensioni del tessuto polmonare da scansionare, lo spessore dei tessuti sottocutanei e quindi la necessità di penetrazione del fascio ultrasonoro.

**Tabella 4.** LUS score e sonde in base l'età.

Paziente	Sonda
Neonato	Micro-lineare a frequenza alta (14-18 MHz) o ultra-alta (≥20 MHz)
Lattante	Lineare (8-10 MHz)
Bambino	Lineare (8-10 MHz)
Adolescente & Adulto	Lineare; Convessa / phased-array a più bassa frequenza se consolidazioni / elevato spessore di parete

Nei neonati una sonda micro-lineare (hockey – stick) garantisce le prestazioni migliori eccezion fatta per neonati a termine o post-termine "large for gestational age" (cioè >4 Kg) per i quali può essere raramente necessario l'utilizzo di una sonda lineare più ampia e con frequenza più bassa. Queste sonde sono anche le migliori nella maggior parte dei pazienti pediatrici più grandi, ancorché nell'adolescente lo score può essere talvolta calcolato con una sonda a più bassa frequenza come in alcuni adulti (vide supra). Il calcolo degli score nel paziente pediatrico-neonatale si è dimostrato estremamente riproducibile, indipendentemente dall'esperienza dell'operatore e dal tipo di sonda utilizzata con due sole eccezioni:

- 1) il calcolo fatto da un novizio (<1 mese di esperienza) con una sonda non lineare
- 2) l'uso di una sonda micro-lineare a frequenza ultra-alta (>20 MHz) che ha la tendenza a vedere più linee B (risoluzione superficiale più alta) e quindi a dare uno score più alto<sup>[57][58]</sup>.

Nei limiti di questi due casi che vanno tenuti a mente, LUS e eLUS debbono pertanto essere considerati strumenti solidi e non-operatore dipendente.



## 5 QUALE RUOLO HA L'ECOGRAFIA POLMONARE "POINT-OF-CARE" NEL RIDURRE IL NUMERO DI ESAMI DIAGNOSTICI CHE SI AVVALGONO DI RADIAZIONI IONIZZANTI?

### STATEMENT 5.1

L'ecografia polmonare potrebbe essere utile nel ridurre il numero di esami diagnostici che si avvalgono di radiazioni ionizzanti.

### STATEMENT 5.2

L'ecografia polmonare può essere utilizzata per l'assistenza alle procedure invasive come la toracentesi e il drenaggio pleurico, nonché per la diagnosi di eventuali complicanze correlate con la procedura

Numerosi studi clinici e alcune meta-analisi dimostrano che l'ecografia polmonare possiede un'accuratezza diagnostica nettamente superiore alla radiografia standard del torace per la diagnosi ed il monitoraggio del pneumotorace a confronto con la TC del torace<sup>[127][128][129][130][131][132][133][134][135][136]</sup>. L'ecografia polmonare 'point-of-care' presenta maggiore accuratezza diagnostica e più elevato valore predittivo negativo nella diagnosi di emotorace e di versamento pleurico rispetto alla radiografia standard del torace<sup>[135][44][137][138]</sup>. Inoltre, numerosi studi clinici hanno provato che essa è maggiormente accurata nella valutazione qualitativa e semi-quantitativa del versamento, permettendo altresì il drenaggio pleurico ecoguidato<sup>[139][140][141][142][143]</sup>. L'ecografia polmonare si è dimostrata superiore alla radiografia standard del torace anche nel rilevamento delle consolidazioni e della loro eziologia<sup>[30][144]</sup>. Piccoli consolidamenti posteriori o quelli che non entrano in contatto con la superficie pleurica potrebbero, tuttavia, non essere rilevati. L'edema interstizio-alveolare riconosce due principali cause distinte: processi infiammatori (tra cui l'ARDS) e l'edema polmonare cardiogeno. La differenziazione di questi alla TC è ben descritta, ma l'accuratezza della radiografia del torace è incerta; mentre, per la diagnosi di ARDS sta emergendo un ruolo dell'ecografia polmonare<sup>[36][24]</sup> basato sui punteggi di aerazione LUS sinistro e destro e sulla presenza di una linea pleurica anomala nelle regioni polmonari anterolaterali che può essere utilizzato per una diagnosi più precisa di ARDS. Tuttavia questo nuovo score deve essere ancora validato anche in altri centri<sup>[26]</sup>.

Il LUS sta inoltre acquisendo un ruolo importante nel distinguere la morfologia dell'ARDS.

Costamagna e Fanelli sono riusciti a dimostrare in uno studio osservazionale monocentrico come il LUS possa essere in grado di mettere in evidenza al letto del paziente quando confrontato con il gold standard la tomografia computerizzata, il fenotipo di ARDS. Cioè l'ARDS focale (perdita lobare di aerazione polmonare), e quella non focale (perdita diffusa/a leopardo di aerazione polmonare) che per esempio hanno diversi trattamenti in quanto la prima risponde bene alle manovre di reclutamento e alla pronazione, la seconda ad una maggiore pressione positiva di fine espirazione<sup>[145]</sup>. Attualmente è in corso uno studio multicentrico il PEGASUS intende valutare se la ventilazione meccanica personalizzata guidata da LUS nei pazienti con ARDS porti a una riduzione della mortalità a 90 giorni rispetto alla ventilazione meccanica convenzionale<sup>[146]</sup>.

L'ecografia polmonare permette di monitorare la condizione di bronchiolite nel neonato e nel bambino, riducendo il ricorso alla radiografia del torace standard<sup>[147][148]</sup>. Più in generale, alcuni studi hanno dimostrato un chiaro vantaggio in termini di tempo nella formulazione di una diagnosi in emergenza-urgenza con l'ecografia polmonare rispetto alla radiografia del torace<sup>[127]</sup>. L'utilizzo routinario dell'ecografia polmonare può essere associato certamente ad una riduzione del numero di radiografie del torace e ad un più appropriato ricorso ad esami TC del torace<sup>[135]</sup>.

L'uso dell'ecografia polmonare in terapia intensiva è cresciuto esponenzialmente negli ultimi anni<sup>[149]</sup>, avendo dimostrato una accuratezza diagnostica elevata e superiore alla radiografia del torace sia per la diagnosi delle problematiche respiratorie che per il monitoraggio del malato critico<sup>[150][151][44][50]</sup>, con conseguente impatto nella gestione clinica del paziente<sup>[152]</sup>. Diversi studi hanno dimostrato una riduzione del numero di radiografie del torace richieste in terapia intensiva dopo l'introduzione di una valutazione ecografica polmonare sistematica<sup>[153][135][154][155]</sup>, senza che questo avesse un impatto negativo sulla mortalità<sup>[153]</sup>. Discordante è il dato sulla riduzione delle TC polmonari, che risultano ridotte solo in alcuni lavori, in particolare nei pazienti COVID-19<sup>[135][155]</sup>. Un simile impatto simile è stato osservato anche in pronto soccorso<sup>[156]</sup>.

L'utilizzo sistematico dell'ecografia polmonare al letto del paziente permette quindi di ridurre sia i costi<sup>[153]</sup> che i rischi correlati all'irradiazione<sup>[157][158]</sup>. Questo è di particolare interesse in alcune categorie di pazienti come le donne incinte<sup>[159]</sup> e l'età pediatrica<sup>[15]</sup>, dove la valutazione ecografica viene raccomandata come standard.

In contesti particolari come la pandemia da COVID-19, in cui le raccomandazioni internazionali invitavano a ridurre l'utilizzo di esami radiologici<sup>[160]</sup>, l'ecografia polmonare ha dimostrato di essere una valida alternativa<sup>[16]</sup>, aiutando quindi a ridurre l'esposizione del personale sanitario<sup>[156][153][159][15][160][16][156]</sup>.

In ambiente critico la necessità di effettuare procedure diagnostico-terapeutiche è frequente. Prima dell'introduzione dell'ecografia point-of-care (POCUS), molte di queste procedure richiedevano l'uso di radiologia convenzionale che implica l'applicazione di radiazioni ionizzanti<sup>[161]</sup>. La POCUS, grazie alla precisione e alla dettagliata visualizzazione, ha progressivamente assunto il ruolo di principale guida procedurale nel malato critico, che includono il cannulamento vascolare, la pericardiocentesi, la toracentesi, la paracentesi, l'aspirazione/artoaspirazione di raccolte di tessuti molli e la puntura lombare<sup>[162]</sup>.

Per ciò che riguarda nello specifico l'ecografia polmonare, le procedure in cui è fortemente raccomandata l'ecografica periprocedurale comprendono il cannulamento vascolare centrale, la toracentesi e la pericardiocentesi<sup>[163][164]</sup>. In merito al posizionamento di cateteri vascolari vascolare centrali, è ampiamente dimostrato che la POCUS riduce la comparsa di complicanze periprocedurali quali pneumotorace, puntura arteriosa accidentale, sviluppo di ematomi) rispetto alla tecnica convenzionale coi punti di riferimento, sia nell'adulto che nel paziente pediatrico<sup>[165][166]</sup>. Inoltre, l'uso combinato di ecografica e valutazione ecografica associata a mezzo di contrasto consente di rilevare una errata posizione del catetere con una sensibilità del 96% e una specificità del 93%, una concordanza del 95% e un valore di k di 0,88<sup>[167]</sup>. La concordanza tra valutazione ecografica ed Rx torace in merito alla individuazione dello pneumotorace post procedurale è riportata essere del 98%<sup>[167]</sup>. Infine, il tempo medio richiesto per eseguire la valutazione periprocedurale con POCUS con mezzo è sicuramente inferiore rispetto alla radiologia convenzionale (10 ± 5 minuti vs 83 ± 79 minuti)<sup>[167]</sup>.

L'ecografia ha una sensibilità e una specificità migliori rispetto alla radiografia del torace per la diagnosi di versamento pleurico<sup>[168]</sup>. Inoltre, la POCUS si è dimostrata un valido strumento per distinguere le diverse forme di raccolta fluidica intrapleurica<sup>[169]</sup>, risultando più sensibile e specifica rispetto alla tomografia computerizzata (TC) nel rilevare la presenza di setti nel versamento pleurico<sup>[169]</sup>. La POCUS, come guida in corso di toracentesi, migliora il tasso di successo della manovra e riduce l'incidenza di pneumotorace del 19% così come di emotorace, anche in corso di ventilazione meccanica o quando le dimensioni della raccolta sono contenute e il liquido è localizzato<sup>[170][171]</sup>.

La pericardiocentesi eseguita alla cieca comporta rischi di morbilità e mortalità del 20% e del 6%, rispettivamente<sup>[164]</sup>. Al contrario, la pericardiocentesi guidata dall'ecografia ha dimostrato un tasso di successo del 97%, con una percentuale molto bassa di complicanze periprocedurali, ed è quindi raccomandata prima, durante e dopo la pericardiocentesi<sup>[164]</sup>.

## 6

## QUALE RUOLO HA L'ECOGRAFIA POLMONARE "POINT-OF-CARE" NEL PAZIENTE VENTILATO?

### STATEMENT 6.1

Nell'approccio diagnostico del paziente con insufficienza respiratoria acuta l'ecografia polmone può essere utilizzata come esame di primo livello;

### STATEMENT 6.2

L'ecografia polmonare potrebbe essere un valido ausilio per la valutazione della reclutabilità polmonare, e per il monitoraggio e la verifica dell'efficacia delle manovre di reclutamento effettuate e per l'identificazione delle eventuali complicanze precoci.

L'avvento dell'ecografia Point-of-Care (POCUS) ha rivoluzionato l'approccio alla gestione del paziente critico. Nello specifico, la POCUS polmonare riveste sempre più un ruolo fondamentale nella diagnosi delle cause alla base dell'insufficienza respiratoria e nell'orientamento delle procedure interventistiche. Infatti, l'ecografia polmonare consente una valutazione rapida ed accurata del polmone e, a differenza della radiologia convenzionale offre un'immagine dinamica in tempo reale, ripetibile nel tempo a letto del paziente. Questa immediatezza è cruciale in situazioni in cui è necessario prendere decisioni rapide, come nel contesto del dell'area critica.

La valutazione ecografica polmonare si basa su un approccio qualitativo ed uno quantitativo<sup>[65][172]</sup>. L'approccio qualitativo si riferisce all'individuazione della causa della insufficienza respiratoria (versamento, pneumotorace, ecc..) mentre la valutazione quantitativa si riferisce alla valutazione del grado di areazione polmonare attraverso lo score ecografico polmonare (LUS). Il LUS è molto sensibile, ma non è sufficientemente specifico per identificare tutte le cause di deterioramento respiratorio. Un approccio semiquantitativo<sup>[173]</sup> può valutare la gravità del danno polmonare e i modelli di distribuzione. La progressione dei risultati del LUS è stata correlata al deterioramento clinico e radiologico; pertanto, è possibile monitorare accuratamente l'evoluzione in tutto il suo spettro di gravità, dai pazienti ventilati meccanicamente ai casi più lievi, anche in ambito pediatrico-neonatale<sup>[174][65]</sup>.

Nei quadri di polmonite, la POCUS polmonare offre svariati vantaggi rispetto ai metodi di radiologia tradizionale. Grazie alla vasta applicabilità e ripetibilità a letto del paziente, la POCUS polmonare consente di visualizzare i consolidamenti polmonari, valutarne l'estensione e monitorare i cambiamenti in tempo reale<sup>[65][172]</sup>. Questa capacità di imaging dinamico facilita non solo la diagnosi tempestiva ma aiuta anche a tracciare la risposta al trattamento, guidando la presa di decisioni



cliniche lungo tutto il percorso del paziente. A questo proposito, l'esame ecografico polmonare ha contribuito a identificare sia la polmonite associata al ventilatore<sup>[105]</sup>, sia la polmonite acquisita in comunità<sup>[175]</sup>, oltreché la risposta al trattamento antibiotico<sup>[103]</sup>.

In terapia intensiva Mongodi e colleghi hanno rilevamento che grazie al LUS e alle caratteristiche dell'infezione il VPLUS è uno ottimo score molto sensibile per la diagnosi precoce della polmonite da ventilatore<sup>[176]</sup>.

Un'altra applicazione della POCUS polmonare è la diagnostica dello pneumotorace. La sensibilità e la specificità degli ultrasuoni per diagnosticare un pneumotorace supera l'85%, rispetto a circa il 30-75% per la radiografia convenzionale sia nei pazienti in pronto soccorso che in terapia intensiva<sup>[177]</sup>. A questo proposito, la presenza di linee B esclude in modo affidabile la presenza di pneumotorace mentre la presenza del segno del lung point, una zona in cui la assenza della linea pleurica si alterna al suo scorrimento, conferma invariabilmente la diagnosi. L'assenza del solo scorrimento polmonare può verificarsi con patologie diverse dallo pneumotorace (ad esempio, atelettasia, consolidamento o contusione polmonare). La POCUS polmone ha un ruolo rilevante nella valutazione del versamento pleurico. La sensibilità, la specificità e l'accuratezza degli ultrasuoni per diagnosticare un versamento pleurico indicano un'accuratezza molto elevata (quasi il 100%) rispetto alla TC del torace<sup>[44]</sup>. Le complicazioni compressive correlate (pneumotorace, mancata acquisizione di liquidi) associate al drenaggio di versamenti pleurici di grandi dimensioni sono state ridotte dal 33 o 50% allo 0% utilizzando la guida ecografica<sup>[178]</sup>. È anche possibile utilizzare l'ecografia al letto del paziente per quantificare con precisione il volume di un versamento pleurico<sup>[179][180]</sup>. L'imaging dinamico può fornire risultati migliori rispetto alla tecnica statica perché consente la visualizzazione in tempo reale dell'inserimento dell'ago nel torace. Risultati e sicurezza sono ottimizzati quando l'imaging viene eseguito in tempo reale, al letto e dall'operatore dell'intervento.

L'ecografia POCUS come guida alle procedure nel paziente critico ha una rilevanza notevole, in considerazione degli innumerevoli dati a disposizione a favore di una riduzione del tasso di complicanze periprocedurali<sup>[162]</sup>. A questo proposito l'ecografia consente la valutazione postprocedurale per l'identificazione di ematomi, pneumotorace, e raccolte fluidiche successive al posizionamento di cateteri venosi centrali, pericardiocentesi, e drenaggio di versamento pleurico e di raccolte aeree intrapleuriche<sup>[162]</sup>.

Sebbene il POCUS polmonare abbia dimostrato un immenso potenziale nella diagnostica e nelle procedure, la variabilità operatore dipendente e la necessità di protocolli standardizzati rappresentano delle limitazioni considerevoli nella applicazione di questa metodologia. Di conseguenza, è essenziale garantire programmi di formazione e di training nell'applicazione della POCUS polmonare.

## 7

### QUAL È IL RUOLO DELL'ECOGRAFIA POLMONARE "POINT-OF-CARE" NELLE PROCEDURE DI VALUTAZIONE E TRATTAMENTO DEL VERSAMENTO PLEURICO E DELLO PNEUMOTORACE?

#### STATEMENT 7.1

Per la diagnosi di pneumotorace e/o versamento pleurico, l'ecografia polmonare può essere utilizzata come esame di primo livello indipendentemente dall'età del paziente.

#### STATEMENT 7.2

L'ecografia polmonare potrebbe essere utile per la diagnosi dello pneumotorace nel paziente adulto traumatizzato.

#### STATEMENT 7.3

L'ecografia polmonare non consente di differenziare con certezza in base ai criteri ecografici un trasudato da un essudato.

#### STATEMENT 7.4

L'ecografia polmonare consente di stimare l'entità del versamento pleurico e permette il suo monitoraggio nel tempo.

#### STATEMENT 7.5

L'ecografia polmonare consente il monitoraggio semiquantitativo dello pneumotorace e può permettere di gestire anche conservativamente questa patologia, indipendentemente dall'età del paziente.

#### STATEMENT 7.6

L'ecografia polmonare non ha dimostrato particolari vantaggi nell'assistere o guidare il posizionamento di un drenaggio toracico in caso di pneumotorace a maggior ragione se è presente anche enfisema sottocutaneo.

Il versamento pleurico (VP) è una raccolta di fluido tra la pleura parietale e la pleura viscerale. La sua incidenza in terapia intensiva generale dell'adulto si aggira intorno al 26%<sup>[181]</sup>. Escludendo l'emotorace traumatico o iatrogeno, e raramente il

chilotorace, le tre principali cause di versamento in terapia intensiva adulto sono:

- i) il sovraccarico di fluidi (cristalloidi e/o colloidali)
- ii) l'insufficienza cardiaca congestizia (sistolica e/o diastolica)
- iii) il versamento pleurico secondario a polmonite<sup>[182]</sup>

Per la diagnosi di versamento pleurico il gold standard è rappresentato dalla TC del torace<sup>[183]</sup>. Tuttavia, in terapia intensiva la radiografia del torace, spesso eseguita per altri motivi come, ad esempio, il controllo di un catetere venoso centrale, fa scoprire a volte un versamento con un volume pari o maggiore a 200 ml con oblitterazione del seno costo-frenico, in quanto il VP nella maggior parte dei pazienti in terapia intensiva non manifesta sintomi specifici<sup>[184]</sup>. Nel 2008, Rocco et al. hanno pubblicato uno dei primi studi di confronto tra la radiografia del torace ed ecografia polmonare in pazienti adulti traumatizzati, dimostrando che il LUS è una metodica di immagine con una sensibilità del 94% e una specificità del 99% nella diagnosi di questa condizione<sup>[185]</sup>. Un altro studio che ha confrontato l'accuratezza diagnostica dell'ecografia con la radiografia del torace e la TC in pazienti di terapia intensiva ha riportato che l'ecografia ha una sensibilità, specificità e accuratezza del 100%, mentre la radiografia del torace ha mostrato valori corrispondenti rispettivamente di 65%, 81% e 69% quando confrontata con la TC<sup>[186]</sup>. Le "International evidence-based recommendations for point-of-care lung ultrasound" (LUS) contenute nella consensus conference sull'ecografia polmonare del 2011, riportano una chiara illustrazione dei segni fondamentali per la diagnosi di VP con il LUS<sup>[187]</sup>. Il primo è costituito dalla visualizzazione di uno spazio solitamente anecogeno tra i due foglietti pleurici, mentre il secondo criterio è la visualizzazione di un movimento sinusoidale del polmone all'interno di questo spazio, chiamato segno della sinusoide, che richiede l'utilizzo della metodica M-mode.

Le stesse considerazioni si applicano al paziente pediatrico-neonatale con ulteriore motivazione della scarsa fattibilità della TC nel paziente più piccolo. La TC, infatti, non viene eseguita se non raramente nel neonato e nel lattante piccolo, a meno di estrema necessità, sia per ragioni radio-protezionistiche che per l'estrema instabilità dei pazienti durante il trasporto (a meno che non si abbia a disposizione una mini-TC portatile per neonati/lattanti). In assenza di queste condizioni l'ecografia non è solo più accurata della radiologia convenzionale ma diventa un esame imprescindibile<sup>[188]</sup>.

Lo pneumotorace è definito dalla presenza di aria all'interno del cavo pleurico. Si tratta di una complicanza frequente nei malati critici e, lo sviluppo di pneumotorace nei pazienti sottoposti a ventilazione meccanica è strettamente correlato alla patologia polmonare di base<sup>[189]</sup>. A partire dagli Anni '90<sup>[190]</sup> la sua valutazione ecografica nel paziente critico ha preso sempre più piede, fino a venire definita in un algoritmo diagnostico<sup>[191]</sup> ed inclusa nella suddetta consensus conference. Tale documento riporta come segni capaci di escludere uno pneumotorace le linee B, il lung pulse e il lung sliding e come segno patognomonico il lung point. Quest'ultimo viene definito come il punto di transizione tra due pattern: l'immagine artefattuale dell'assenza dei primi tre, da un lato dell'immagine, e la presenza di almeno uno, dall'altro. Successivi studi hanno indagato la performance diagnostica dell'ecografia in confronto con la radiografia tradizionale, che si è dimostrata superiore già in una prima meta-analisi<sup>[192]</sup>. Tale riscontro è stato successivamente confermato da una revisione sistematica condotta con metodologia Cochrane, che ha preso in considerazione 1271 pazienti, mostrando un'accuratezza diagnostica elevatissima, con una sensibilità di 0,91 (95% CI 0,85-0,94) e una specificità di 0,99 (95% CI 0,97-1,00)<sup>[193]</sup>.

L'accuratezza diagnostica dell'ecografia eseguita da clinici per la diagnosi di pneumotorace in pazienti traumatizzati si è ripetutamente dimostrata superiore a quella della radiografia del torace in posizione supina, indipendentemente dal tipo di trauma, dal tipo di operatore o dal tipo di sonda usata, come mostrato dalla letteratura secondaria sull'argomento<sup>[192][193]</sup>. Nel paziente traumatizzato instabile è necessario procedere con manovre d'emergenza strettamente tempo-dipendenti già durante la valutazione primaria. Sebbene la TC resti la metodica gold-standard per identificare anche minime quantità di aria pleurica, spesso non è logisticamente praticabile per i pazienti in terapia intensiva o traumatizzati in condizioni critiche. Infatti, il tempo necessario per l'esecuzione di una TC può essere molto più lungo ( $16.3 \pm 7.8$  minuti contro  $2.5 \pm 2.8$  in uno studio che ha indagato questo specifico aspetto<sup>[194]</sup>). Anche senza mobilizzare il paziente, la stessa indagine ha documentato un tempo di  $7.5 \pm 3.8$  minuti tra la richiesta e l'ottenimento di una radiografia del torace al letto.

Nel caso invece del paziente stabile è ragionevole integrare la POCUS nella valutazione iniziale del paziente come descritto nei protocolli di E-FAST (extended focused assessment with sonography in trauma) per accelerare la valutazione del bilancio lesionale prima di un'indagine di secondo livello per accertare la totalità delle lesioni. Una superiorità dell'ecografia rispetto alla radiografia del torace a paziente supino è stata dimostrata anche da studi pediatrici e neonatali<sup>[195][196]</sup>.

Sebbene la migliore sensibilità degli ultrasuoni rispetto alla radiografia del torace nell'identificazione dello pneumotorace sia stata dimostrata nel contesto traumatologico, la sua applicazione al di fuori di esso rimane meno studiata<sup>[197]</sup>, tuttavia alcune considerazioni sono comunque fattibili estrapolando le prove di efficacia disponibili. Lo pneumotorace ed il versamento sono stati infatti inclusi nelle diagnosi differenziali contemplate dal BLUE protocol del 2009, così come in un analogo lavoro del 2011<sup>[186]</sup> e l'approccio ecografico sistematico nella valutazione del paziente critico con deterioramento respiratorio acuto ha dimostrato di introdurre cambiamenti nelle decisioni cliniche nella metà dei casi<sup>[198]</sup>.

Lo pneumotorace ed il versamento pleurico sono complicanze frequenti nei neonati e nei bambini critici ricoverati



o a rischio di essere ricoverati in rianimazione. La ricerca dello pneumotorace con LUS è fondamentale e imprescindibile nella valutazione di questi pazienti ed è parte integrante di due algoritmi per la valutazione di bambini e neonati in "crashing situations" (estrema desaturazione o bradicardia, arresto respiratorio), i cosiddetti protocolli SAFE (Sonographic Assessment of liFe-threatening Events) and SAFER (Sonographic Assessment of liFe-threatening Events-Revised)<sup>[188][199]</sup>.

Particolare attenzione va fatta circa la presenza di possibili processi patologici confondenti che limitino la presenza del lung sliding (ad esempio la plaurodesi, la ventilazione selettiva, l'ARDS, l'atelettasia) così come è bene tenere in considerazione che gli pneumotoraci nei pazienti ricoverati in terapia intensiva possono avere caratteristiche insolite, essere di piccole dimensioni, localizzati e, pertanto, difficilmente rilevabili alla radiografia del torace e insidiosi anche per gli operatori più esperti.

Nonostante le varie utilità dimostrate dall'ecografia polmonare nel contesto del versamento pleurico restano delle limitazioni. Tra queste va ricordato che non è possibile distinguere in modo inequivocabile un trasudato da un essudato. Infatti, per orientarsi nella diagnosi differenziale tra i 2 tipi di versamento pleurico i criteri di Light dopo 50 anni, sono ancora i criteri eziologici di riferimento<sup>[200]</sup>. Non vi sono dati pediatrico-neonatali specifici per la valutazione ecografica della natura del versamento pleurico, ma non c'è motivo di ritenere che le considerazioni fatte per i pazienti adulti non si applichino anche ai più piccoli.

Per semplicità possiamo definire un versamento pleurico come piccolo quando con gli ultrasuoni lo si può seguire fino alla linea ascellare posteriore, medio quando lo raggiunge la linea ascellare anteriore e grande quando occupa tutto il cavo pleurico e diventa visibile sulla linea emi-claveare. Invece per stimare più correttamente un versamento pleurico in termini quantitativi, tipicamente in millilitri, con il LUS esistono numerose formule. Tra queste la formula proposta da Balik nel 2006 ha guadagnato molta popolarità per il suo connubio di semplicità e accuratezza<sup>[201]</sup>. Con questa formula si può stimare la quantità di versamento pleurico in millilitri a paziente supino con lo schienale a 15° attraverso la misura della distanza antero-posteriore (D) tra pleura viscerale e parietale della base polmonare, a fine espirazione, e moltiplicarla per 20: volume (ml) = 2 × D (mm). Ad esempio, una D di 20 mm porta ad una stima del versamento pleurico di 400 ml, 30 mm a 600 ml e 40 mm a 800 ml<sup>[201]</sup>. Non vi sono dati pediatrico-neonatali specifici per la valutazione dell'estensione del versamento pleurico, ma non c'è motivo di ritenere che le considerazioni fatte per i pazienti adulti non si applichino anche ai più piccoli.

L'entità del collasso del polmone in corso di pneumotorace rappresenta uno dei criteri utilizzati da tutte le attuali linee guida per determinare il trattamento dello stesso<sup>[202][203][204][205]</sup>. Tuttavia le indicazioni fornite per la classificazione nelle categorie di pneumotorace grande e piccolo portano a risultati non consistenti tra di loro<sup>[206]</sup> ed è stato quindi teorizzato che la proiezione del lung point sulla parete toracica possa potenzialmente consentire anche la quantificazione del volume dello pneumotorace. Questa ipotesi è sostenuta da una limitata serie di studi animali<sup>[207][208][209]</sup> e da una singola indagine nell'uomo<sup>[210]</sup> dove ha dimostrato una buona predittività nell'individuare pneumotoraci di dimensioni inferiori al 15% dell'emitorace coinvolto. Non vi sono dati pediatrico-neonatali specifici per la valutazione dell'estensione dello pneumotorace ma non c'è motivo di ritenere che le considerazioni fatte per i pazienti adulti non si applichino anche ai più piccoli.

Sulla base delle prove di efficacia non è possibile formulare una raccomandazione per introdurre tale valutazione nella totalità dei casi, ma adeguatamente integrata al resto della valutazione clinica la semi-quantificazione dello pneumotorace potrebbe contribuire a guidare la scelta del trattamento ed il monitoraggio.

Tutti i casi di pneumotorace richiedono una rivalutazione nel tempo, sia che si tratti di piccole raccolte gestite conservativamente che di raccolte drenate con i diversi presidi attualmente a disposizione. L'ecografia polmonare si è dimostrata efficace nel rivalutare la presenza di pneumotorace al termine della procedura gestita secondo la pratica clinica corrente<sup>[211]</sup>. Inoltre, anche l'occorrenza di complicanze successive alla rimozione del drenaggio è stata valutata come comparabile con l'uso della POCUS al posto della tradizionale radiografia<sup>[212][213][214]</sup>. L'utilizzo della POCUS per rivalutare la persistenza o la risoluzione dello pneumotorace può contribuire a ridurre il tempo di permanenza del drenaggio toracico senza aumentare l'incidenza di complicanze<sup>[215]</sup>. Non vi sono dati pediatrico-neonatali specifici per la valutazione dell'estensione dello pneumotorace ma non c'è motivo di ritenere che le considerazioni fatte per i pazienti adulti non si applichino anche ai più piccoli.

Il sospetto sulla eziologica cardiogena o non-cardiogena, e le alterazioni dello scambio gassoso, sono gli aspetti più importanti che guidano il clinico nella scelta del drenaggio o meno del versamento pleurico. Ad esempio, in presenza di un importante versamento bilaterale in seguito a scompenso cardiaco, raramente questo trova indicazione al drenaggio; viceversa ha più senso una terapia diuretica. Mentre, a volte, piccoli versamenti necessitano di essere drenati quando il rapporto tra rischio e beneficio per raggiungere una diagnosi propende maggiormente per il secondo. Oggi meno del 10% dei versamenti richiede il drenaggio durante la degenza in terapia intensiva dell'adulto<sup>[216]</sup>. In questo caso le nuove linee guida

della British Thoracic Society sulle malattie pleuriche del 2023 ribadiscono quanto già pubblicato nel 2010, raccomandando l'uso della guida ecografica per la toracocentesi o per il posizionamento del drenaggio toracico, per migliorare la sicurezza della procedura, in particolare nei pazienti in terapia intensiva con ventilazione meccanica. Lo pneumotorace iatrogeno è la complicanza più comune dopo la toracocentesi con un'incidenza stimata del 3.3% e la necessità di un intervento in circa un decimo di questi casi (0.3%) quando la procedura viene svolta sotto guida ultrasonografica<sup>[217]</sup>. Esistono altre complicanze, che sono rappresentate dal blocco e dal dislocamento del drenaggio (6.3% e 6.8%)<sup>[217]</sup>. Anche nel caso dello pneumotorace, le attuali linee guida<sup>[202][203][204][205]</sup> raccomandano la guida ecografica per il posizionamento dei drenaggi. Infatti, per quanto riguarda gli approcci anteriori, la necessità di evitare l'arteria mammaria interna e le strutture mediastiniche impone una valutazione ecografica durante la procedura, mentre per quanto riguarda gli approcci laterali, anche ricorrendo ai reperi anatomici del triangolo di sicurezza, è possibile trovarsi di fronte al diaframma nel 20% dei casi<sup>[218]</sup>. Sebbene l'incidenza dello pneumotorace spontaneo neonatale sia molto bassa esso può richiedere il drenaggio<sup>[219]</sup> e quella dello pneumotorace nel paziente pediatrico-neonatale ventilato ha incidenza comparabile o persino più alta di quella dell'adulto<sup>[220]</sup>. Pertanto, le stesse raccomandazioni si applicano ai pazienti più piccoli, a maggior ragione data la ridotta dimensione delle strutture anatomiche e la maggiore manualità necessaria per posizionare i drenaggi.

8

## QUAL È L'UTILITÀ DI UNA FORMAZIONE FINALIZZATA AL MANTENIMENTO DELLE COMPETENZE E CHE POSSA GARANTIRE UN APPRENDIMENTO EFFICACE IN ECOGRAFIA POLMONARE "POINT-OF-CARE" IN TERAPIA INTENSIVA DELL'ADULTO, PEDIATRICA E NEONATALE O IN SITUAZIONI DI EMERGENZA?

### STATEMENT 8.1

Per l'ecografia polmonare in Terapia Intensiva per i pazienti di qualsiasi età potrebbe essere necessario un percorso di formazione dedicato. Tale percorso dovrebbe prevedere una parte di didattica teorica (da eseguirsi anche online) seguita da una parte pratica ed infine da un audit clinico a distanza.

La formazione in ecografia polmonare è un argomento attualmente molto dibattuto: essendo una tecnica relativamente recente, non esistono certificazioni validate del curriculum ecografico polmonare né sono ben definiti i livelli di competenze (base, intermedio, avanzato), come invece per altre tecniche ecografiche come l'ecocardiografia<sup>[221]</sup> o la neurosonologia<sup>[222]</sup>. Questo ha portato a una sostanziale disomogeneità nei percorsi di formazione ecografica in area critica<sup>[222][223][224][225][226][227][228][229][13]</sup> e alla percezione che sia necessario sistematizzare l'acquisizione delle competenze ecografiche<sup>[163][230][231]</sup>. L'assenza di una certificazione formale, in particolare per il point of care ultrasound in area critica, viene percepita infatti sia dai medici specialisti che dai medici in formazione come un limite all'acquisizione delle competenze<sup>[232]</sup>. In altri paesi, infatti, la didattica ecografia polmonare è stata integrata in formazioni e certificazioni di ecografia point-of-care testa-piedi<sup>[233][234][235][236]</sup> i cui contenuti didattici sono in gran parte sovrapponibili<sup>[237]</sup>. Si può quindi ipotizzare che, grazie a questa convergenza spontanea dei programmi didattici e certificativi, gli stessi possano in un secondo tempo permettere il riconoscimento incrociato delle competenze tra i diversi contesti.

Una recente Consensus internazionale ESICM ha cercato di definire le competenze di base che ogni rianimatore dovrebbe avere nell'ecografia point-of-care, inclusa l'ecografia polmonare<sup>[238][239]</sup>; alcuni esempi di competenze base sono l'identificazione di sliding/lung pulse, delle linee A e B, del lung-point, dei versamenti e dei consolidamenti<sup>[239]</sup>. La stessa consensus internazionale non ha raccomandato come competenza di base l'uso di approcci quantitativi (es. LUS score), mentre non si è espressa sull'uso nella differenziazione di fenotipi di areazione (focale vs. diffuso) per guidare il settaggio di PEEP e l'indicazione alla pronazione. L'acquisizione della capacità teorica di distinguere questi pattern è molto veloce<sup>[240]</sup>, anche se non uniforme per tutti i segni ecografici soprattutto in popolazioni con minima o nessuna esperienza ecografica<sup>[241]</sup>. La pandemia da COVID-19 è stata un forte impulso per implementare il training online o da remoto tramite social media, che si è dimostrato efficace<sup>[242][243][244][245][246][247][248][249][250]</sup> per l'acquisizione delle competenze teoriche. Per quanto riguarda la capacità di acquisizione delle immagini, solo uno studio ha investigato la tempistica necessaria per ottenere un livello adeguato, identificando un cut off di 25 esami supervisionati per raggiungere concordanza almeno pari all'80% con l'esperto nell'identificazione di pattern normale, sindrome alveolo-interstiziale e consolidamenti<sup>[251]</sup>. Questo cut off è stato infatti utilizzato nelle linee guida per la formazione dell'American College of Emergency Physicians<sup>[237]</sup>.

Una curva di apprendimento con supervisione a distanza eseguita attraverso un audit clinico, ovvero attraverso la revisione sistematica dei casi della curva di apprendimento, utilizzando anche strumenti elettronici e piattaforme on-line può consentire efficacemente il raggiungimento ed il mantenimento delle competenze<sup>[252]</sup>.

In assenza di letteratura dedicata, è ancora argomento di dibattito se competenze come la valutazione del broncogramma o la quantificazione del versamento pleurico debbano essere considerate base<sup>[253][254]</sup>.



L'ecografia polmonare quantitativa è in crescente uso in terapia per la gestione e il monitoraggio del paziente respiratorio<sup>[65]</sup>; in mani esperte, raggiunge una elevata riproducibilità sia in termini di acquisizione delle immagini che di interpretazione<sup>[255][256][92]</sup>. Un singolo studio ha investigato il numero minimo di esami necessari per raggiungere una concordanza accettabile con l'esperto, considerando  $\pm 2$  punti la soglia di accettabilità di errore nel conteggio del lung ultrasound score globale (range 0-36); nuovamente il cut off minimo è stato identificato in 25 esami supervisionati da un esperto in ecografia polmonare quantitativa. Anche in questo caso, la parte teorica era erogata tramite un video registrato<sup>[12]</sup>.

## BIBLIOGRAFIA

- [1] D. A. Lichtenstein, "Lung ultrasound in the critically ill," *Ann Intensive Care*, vol. 4, no. 1, p. 1, 2014, doi: 10.1186/2110-5820-4-1.
- [2] D. A. Lichtenstein, "BLUE-Protocol and FALLS-Protocol," *Chest*, vol. 147, no. 6, pp. 1659–1670, Jun. 2015, doi: 10.1378/chest.14-1313.
- [3] D. A. Lichtenstein and P. Mauriat, "Lung Ultrasound in the Critically Ill Neonate," *Curr Pediatr Rev*, vol. 8, no. 3, pp. 217–223, Jul. 2012, doi: 10.2174/157339612802139389.
- [4] L. Vetrugno et al., "The 'pandemic' increase in lung ultrasound use in response to Covid-19: can we complement computed tomography findings? A narrative review," *Ultrasound J*, vol. 12, no. 1, p. 39, Dec. 2020, doi: 10.1186/s13089-020-00185-4.
- [5] L. Vetrugno et al., "Lung ultrasound and supine chest X-ray use in modern adult intensive care: mapping 30 years of advancement (1993–2023)," *Ultrasound J*, vol. 16, no. 1, p. 7, Feb. 2024, doi: 10.1186/s13089-023-00351-4.
- [6] M. García-de-Acilu, M. Santafé, and O. Roca, "Use of thoracic ultrasound in acute respiratory distress syndrome," *Ann Transl Med*, vol. 11, no. 9, pp. 320–320, Jun. 2023, doi: 10.21037/atm-22-4576.
- [7] P. Dell'Aquila et al., "Integrated lung ultrasound score for early clinical decision-making in patients with COVID-19: results and implications," *Ultrasound J*, vol. 14, no. 1, p. 21, Dec. 2022, doi: 10.1186/s13089-022-00264-8.
- [8] Y. Lichter et al., "Lung ultrasound predicts clinical course and outcomes in COVID-19 patients.," *Intensive Care Med*, vol. 46, no. 10, pp. 1873–1883, Oct. 2020, doi: 10.1007/s00134-020-06212-1.
- [9] R. Copetti, L. Cattarossi, F. Macagno, M. Violino, and R. Furlan, "Lung Ultrasound in Respiratory Distress Syndrome: A Useful Tool for Early Diagnosis," *Neonatology*, vol. 94, no. 1, pp. 52–59, 2008, doi: 10.1159/000113059.
- [10] M. Vergine, R. Copetti, G. Brusa, and L. Cattarossi, "Lung Ultrasound Accuracy in Respiratory Distress Syndrome and Transient Tachypnea of the Newborn," *Neonatology*, vol. 106, no. 2, pp. 87–93, 2014, doi: 10.1159/000358227.
- [11] I. Corsini et al., "Comparison among three lung ultrasound scores used to predict the need for surfactant replacement therapy: a retrospective diagnostic accuracy study in a cohort of preterm infants," *Eur J Pediatr*, vol. 182, no. 12, pp. 5375–5383, Sep. 2023, doi: 10.1007/s00431-023-05200-z.
- [12] J.-J. Rouby et al., "Training for Lung Ultrasound Score Measurement in Critically Ill Patients," *Am J Respir Crit Care Med*, vol. 198, no. 3, pp. 398–401, Aug. 2018, doi: 10.1164/rccm.201802-0227LE.
- [13] L. Vetrugno et al., "Level of Diffusion and Training of Lung Ultrasound during the COVID-19 Pandemic – A National Online Italian Survey (ITALUS) from the Lung Ultrasound Working Group of the Italian Society of Anesthesia, Analgesia, Resuscitation, and Intensive Care (SIAARTI)," *Ultraschall in der Medizin - European Journal of Ultrasound*, vol. 43, no. 05, pp. 464–472, Oct. 2022, doi: 10.1055/a-1634-4710.
- [14] J. Torres-Macho et al., "Point-of-care ultrasound in internal medicine: A position paper by the ultrasound working group of the European federation of internal medicine," *Eur J Intern Med*, vol. 73, pp. 67–71, Mar. 2020, doi: 10.1016/j.ejim.2019.11.016.
- [15] Y. Singh et al., "International evidence-based guidelines on Point of Care Ultrasound (POCUS) for critically ill neonates and children issued by the POCUS Working Group of the European Society of Paediatric and Neonatal Intensive Care (ESPNIC)," *Crit Care*, vol. 24, no. 1, p. 65, Dec. 2020, doi: 10.1186/s13054-020-2787-9.
- [16] L. Vetrugno et al., "Italian Society of Anesthesia, Analgesia, Resuscitation, and Intensive Care expert consensus statement on the use of lung ultrasound in critically ill patients with coronavirus disease 2019 (ITACO)," *Journal of Anesthesia, Analgesia and Critical Care*, vol. 1, no. 1, p. 16, Dec. 2021, doi: 10.1186/s44158-021-00015-6.
- [17] D. Kiefl et al., "Empfehlungen zur Lungen- und Thoraxsonographie bei Patienten mit COVID-19-Erkrankung," *Med Klin Intensivmed Notfmed*, vol. 115, no. 8, pp. 654–667, Nov. 2020, doi: 10.1007/s00063-020-00740-w.
- [18] "<https://www.bmus.org/policies-statements-guidelines/professional-guidance/covid-19-resources/>."
- [19] D.-A. Clevert et al., "The role of lung ultrasound in COVID-19 disease," *Insights Imaging*, vol. 12, no. 1, p. 81, Jun. 2021, doi: 10.1186/s13244-021-01013-6.
- [20] M. Di Nardo, R. Lorusso, Y. Guner, J. Schomberg, and D. De Luca, "Feasibility of Lung Ultrasound to Monitor Aeration in Children Supported With Extracorporeal Membrane Oxygenation for Severe Acute Respiratory Distress Syndrome," *ASAIO Journal*, vol. 67, no. 6, pp. e104–e106, Jun. 2021, doi: 10.1097/MAT.0000000000001264.
- [21] M. J. Page et al., "The PRISMA 2020 statement: an updated guideline for reporting systematic reviews," *BMJ*, p. n71, Mar. 2021, doi: 10.1136/bmj.n71.
- [22] K. Fitch et al., *The RAND/UCLA Appropriateness Method User's Manual*. Santa Monica, CA: RAND Corporation, 2001.
- [23] M. E. Haaksma et al., "Extended Lung Ultrasound to Differentiate Between Pneumonia and Atelectasis in Critically Ill Patients: A Diagnostic Accuracy Study," *Crit Care Med*, vol. 50, no. 5, pp. 750–759, May 2022, doi: 10.1097/CCM.0000000000005303.



- [24] M. R. Smit et al., "Lung Ultrasound Prediction Model for Acute Respiratory Distress Syndrome: A Multicenter Prospective Observational Study," *Am J Respir Crit Care Med*, vol. 207, no. 12, pp. 1591–1601, Jun. 2023, doi: 10.1164/rccm.202210-18820C.
- [25] C. B. Laursen et al., "Point-of-care ultrasonography in patients admitted with respiratory symptoms: a single-blind, randomised controlled trial," *Lancet Respir Med*, vol. 2, no. 8, pp. 638–646, Aug. 2014, doi: 10.1016/S2213-2600(14)70135-3.
- [26] D. Lichtenstein and O. Axler, "Intensive use of general ultrasound in the intensive care unit," *Intensive Care Med*, vol. 19, no. 6, pp. 353–355, Jun. 1993, doi: 10.1007/BF01694712.
- [27] D. A. Lichtenstein and G. A. Mezière, "Relevance of Lung Ultrasound in the Diagnosis of Acute Respiratory Failure\*: The BLUE Protocol," *Chest*, vol. 134, no. 1, pp. 117–125, Jul. 2008, doi: 10.1378/chest.07-2800.
- [28] D. A. Lichtenstein, N. Lascols, G. Mezière, and A. Gepner, "Ultrasound diagnosis of alveolar consolidation in the critically ill," *Intensive Care Med*, vol. 30, no. 2, pp. 276–281, Feb. 2004, doi: 10.1007/s00134-003-2075-6.
- [29] D. Lichtenstein, G. Mezière, and J. Seitz, "The Dynamic Air Bronchogram," *Chest*, vol. 135, no. 6, pp. 1421–1425, Jun. 2009, doi: 10.1378/chest.08-2281.
- [30] D. A. Lichtenstein, N. Lascols, S. Prin, and G. Mezière, "The 'lung pulse': an early ultrasound sign of complete atelectasis," *Intensive Care Med*, vol. 29, no. 12, pp. 2187–2192, Dec. 2003, doi: 10.1007/s00134-003-1930-9.
- [31] D. A. Lichtenstein and Y. Menu, "A Bedside Ultrasound Sign Ruling Out Pneumothorax in the Critically Ill," *Chest*, vol. 108, no. 5, pp. 1345–1348, Nov. 1995, doi: 10.1378/chest.108.5.1345.
- [32] D. Lichtenstein, G. Mezière, P. Biderman, and A. Gepner, "The 'lung point': an ultrasound sign specific to pneumothorax," *Intensive Care Med*, vol. 26, no. 10, pp. 1434–1440, Oct. 2000, doi: 10.1007/s001340000627.
- [33] A. N. Neskovic et al., "Emergency echocardiography: the European Association of Cardiovascular Imaging recommendations," *Eur Heart J Cardiovasc Imaging*, vol. 14, no. 1, pp. 1–11, Jan. 2013, doi: 10.1093/ehjci/jes193.
- [34] D. LICHTENSTEIN, G. MÉZIÈRE, P. BIDERMAN, A. GEPNER, and O. BARRÉ, "The Comet-tail Artifact," *Am J Respir Crit Care Med*, vol. 156, no. 5, pp. 1640–1646, Nov. 1997, doi: 10.1164/ajrccm.156.5.96-07096.
- [35] J. M. Smit et al., "Lung ultrasound in a tertiary intensive care unit population: a diagnostic accuracy study," *Crit Care*, vol. 25, no. 1, p. 339, Dec. 2021, doi: 10.1186/s13054-021-03759-3.
- [36] R. Copetti, G. Soldati, and P. Copetti, "Chest sonography: a useful tool to differentiate acute cardiogenic pulmonary edema from acute respiratory distress syndrome," *Cardiovasc Ultrasound*, vol. 6, no. 1, p. 16, Apr. 2008, doi: 10.1186/1476-7120-6-16.
- [37] A. Alonso-Ojembarrena, P. Méndez-Abad, P. Alonso-Quintela, P. Zafra-Rodríguez, I. Oulego-Eroz, and S. P. Lubián-López, "Lung ultrasound score has better diagnostic ability than NT-proBNP to predict moderate–severe bronchopulmonary dysplasia," *Eur J Pediatr*, vol. 181, no. 8, pp. 3013–3021, Aug. 2022, doi: 10.1007/s00431-022-04491-y.
- [38] L. Gargani et al., "Lung ultrasound in acute and chronic heart failure: a clinical consensus statement of the European Association of Cardiovascular Imaging (EACVI)," *Eur Heart J Cardiovasc Imaging*, vol. 24, no. 12, pp. 1569–1582, Nov. 2023, doi: 10.1093/ehjci/jead169.
- [39] F. Raimondi, F. Migliaro, D. De Luca, N. Yousef, and J. Rodriguez Fanjul, "Clinical Data Are Essential to Validate Lung Ultrasound," *Chest*, vol. 149, no. 6, p. 1575, Jun. 2016, doi: 10.1016/j.chest.2016.02.685.
- [40] R. P. Rosovsky et al., "Diagnosis and Treatment of Pulmonary Embolism During the Coronavirus Disease 2019 Pandemic," *Chest*, vol. 158, no. 6, pp. 2590–2601, Dec. 2020, doi: 10.1016/j.chest.2020.08.2064.
- [41] B. Loi et al., "Respiratory and haemodynamic effects of 6h-pronation in neonates recovering from respiratory distress syndrome, or affected by acute respiratory distress syndrome or evolving bronchopulmonary dysplasia: a prospective, physiological, crossover, controlled cohort study," *EclinicalMedicine*, vol. 55, p. 101791, Jan. 2023, doi: 10.1016/j.eclinm.2022.101791.
- [42] B. Loi et al., "Respiratory and haemodynamic effects of 6h-pronation in neonates recovering from respiratory distress syndrome, or affected by acute respiratory distress syndrome or evolving bronchopulmonary dysplasia: a prospective, physiological, crossover, controlled cohort study," *EclinicalMedicine*, vol. 55, p. 101791, Jan. 2023, doi: 10.1016/j.eclinm.2022.101791.
- [43] V. Meau-Petit et al., "Hypertension artérielle pulmonaire des anciens grands prématurés bronchodysplasiques," *Archives de Pédiatrie*, vol. 20, no. 1, pp. 44–53, Jan. 2013, doi: 10.1016/j.arcped.2012.10.017.
- [44] N. Xirouchaki et al., "Lung ultrasound in critically ill patients: comparison with bedside chest radiography," *Intensive Care Med*, vol. 37, no. 9, p. 1488, Sep. 2011, doi: 10.1007/s00134-011-2317-y.
- [45] G. Escourrou and D. De Luca, "Lung ultrasound decreased radiation exposure in preterm infants in a neonatal intensive care unit," *Acta Paediatr*, vol. 105, no. 5, May 2016, doi: 10.1111/apa.13369.
- [46] M. E. Roberts et al., "British Thoracic Society Guideline for pleural disease," *Thorax*, vol. 78, no. 11, pp. 1143–1156, Nov. 2023, doi: 10.1136/thorax-2023-220304.
- [47] P. Bhattacharjee, D. P. Edelson, and M. M. Churpek, "Identifying Patients With Sepsis on the Hospital Wards," *Chest*, vol. 151, no. 4, pp. 898–907, Apr. 2017, doi: 10.1016/j.chest.2016.06.020.

- [48] A. Rhodes et al., "Surviving Sepsis Campaign: International Guidelines for Management of Sepsis and Septic Shock: 2016," *Intensive Care Med*, vol. 43, no. 3, pp. 304–377, Mar. 2017, doi: 10.1007/s00134-017-4683-6.
- [49] N. Tusor, A. De Cunto, Y. Basma, J. L. Klein, and V. Meau-Petit, "Ventilator-associated pneumonia in neonates: the role of point of care lung ultrasound," *Eur J Pediatr*, vol. 180, no. 1, pp. 137–146, Jan. 2021, doi: 10.1007/s00431-020-03710-8.
- [50] S. Mongodi et al., "Lung Ultrasound for Early Diagnosis of Ventilator-Associated Pneumonia," *Chest*, vol. 149, no. 4, pp. 969–980, Apr. 2016, doi: 10.1016/j.chest.2015.12.012.
- [51] L. Evans et al., "Surviving Sepsis Campaign: International Guidelines for Management of Sepsis and Septic Shock 2021," *Crit Care Med*, vol. 49, no. 11, pp. e1063–e1143, Nov. 2021, doi: 10.1097/CCM.0000000000005337.
- [52] E. Kattan, R. Castro, F. Miralles-Aguiar, G. Hernández, and P. Rola, "The emerging concept of fluid tolerance: A position paper," *J Crit Care*, vol. 71, p. 154070, Oct. 2022, doi: 10.1016/j.jcrrc.2022.154070.
- [53] F. P. Caltabeloti et al., "Early fluid loading in acute respiratory distress syndrome with septic shock deteriorates lung aeration without impairing arterial oxygenation: a lung ultrasound observational study," *Crit Care*, vol. 18, no. 3, p. R91, Jun. 2014, doi: 10.1186/cc13859.
- [54] G. Volpicelli et al., "Lung Ultrasound Predicts Well Extravascular Lung Water but Is of Limited Usefulness in the Prediction of Wedge Pressure," *Anesthesiology*, vol. 121, no. 2, pp. 320–327, Aug. 2014, doi: 10.1097/ALN.0000000000000300.
- [55] Y. Singh et al., "International evidence-based guidelines on Point of Care Ultrasound (POCUS) for critically ill neonates and children issued by the POCUS Working Group of the European Society of Paediatric and Neonatal Intensive Care (ESPNIC)," *Crit Care*, vol. 24, no. 1, p. 65, Dec. 2020, doi: 10.1186/s13054-020-2787-9.
- [56] I. Blazic et al., "The use of lung ultrasound in COVID-19," *ERJ Open Res*, vol. 9, no. 1, pp. 00196–02022, Jan. 2023, doi: 10.1183/23120541.00196-2022.
- [57] L. Cardinale, G. Volpicelli, A. Lamorte, J. Martino, and Andrea Veltri, "Revisiting signs, strengths and weaknesses of Standard Chest Radiography in patients of Acute Dyspnea in the Emergency Department.," *J Thorac Dis*, vol. 4, no. 4, pp. 398–407, Aug. 2012, doi: 10.3978/j.issn.2072-1439.2012.05.05.
- [58] F. Mojoli, B. Bouhemad, S. Mongodi, and D. Lichtenstein, "Lung Ultrasound for Critically Ill Patients," *Am J Respir Crit Care Med*, vol. 199, no. 6, pp. 701–714, Mar. 2019, doi: 10.1164/rccm.201802-0236CI.
- [59] I. Matthias, N. L. Panebianco, M. G. Maltenfort, A. J. Dean, and C. Baston, "Effect of Machine Settings on Ultrasound Assessment of B lines," *Journal of Ultrasound in Medicine*, vol. 40, no. 10, pp. 2039–2046, Oct. 2021, doi: 10.1002/jum.15581.
- [60] C. N. Schmickl, A. A. Menon, R. Dhokarh, B. Seth, and F. Schembri, "Optimizing B-lines on lung ultrasound: an in-vitro to in-vivo pilot study with clinical implications," *J Clin Monit Comput*, vol. 34, no. 2, pp. 277–284, Apr. 2020, doi: 10.1007/s10877-019-00321-z.
- [61] F. Mento and L. Demi, "On the influence of imaging parameters on lung ultrasound B-line artifacts, in vitro study," *J Acoust Soc Am*, vol. 148, no. 2, pp. 975–983, Aug. 2020, doi: 10.1121/10.0001797.
- [62] F. Mento and L. Demi, "Dependence of lung ultrasound vertical artifacts on frequency, bandwidth, focus and angle of incidence: An in vitro study," *J Acoust Soc Am*, vol. 150, no. 6, pp. 4075–4082, Dec. 2021, doi: 10.1121/10.0007482.
- [63] L. Demi, M. Demi, R. Prediletto, and G. Soldati, "Real-time multi-frequency ultrasound imaging for quantitative lung ultrasound – first clinical results," *J Acoust Soc Am*, vol. 148, no. 2, pp. 998–1006, Aug. 2020, doi: 10.1121/10.0001723.
- [64] F. Mento, G. Soldati, R. Prediletto, M. Demi, and L. Demi, "Quantitative Lung Ultrasound Spectroscopy Applied to the Diagnosis of Pulmonary Fibrosis: The First Clinical Study," *IEEE Trans Ultrason Ferroelectr Freq Control*, vol. 67, no. 11, pp. 2265–2273, Nov. 2020, doi: 10.1109/TUFFC.2020.3012289.
- [65] S. Mongodi et al., "Quantitative Lung Ultrasound: Technical Aspects and Clinical Applications," *Anesthesiology*, vol. 134, no. 6, pp. 949–965, Jun. 2021, doi: 10.1097/ALN.0000000000003757.
- [66] D. G. BIASUCCI et al., "Lung ultrasound predicts non-invasive ventilation outcome in COVID-19 acute respiratory failure: a pilot study," *Minerva Anestesiol*, vol. 87, no. 9, Oct. 2021, doi: 10.23736/S0375-9393.21.15188-0.
- [67] A. Nova et al., "Prognostic Performance of Bedside Lung Ultrasound Score (LUSS) and ROX Index in Hypoxemic Respiratory Failure Due to COVID-19," *Diagnostics*, vol. 13, no. 7, p. 1361, Apr. 2023, doi: 10.3390/diagnostics13071361.
- [68] D. G. Biasucci et al., "Ultrasound-assessed lung aeration correlates with respiratory system compliance in adults and neonates with acute hypoxemic restrictive respiratory failure: an observational prospective study," *Respir Res*, vol. 23, no. 1, p. 360, Dec. 2022, doi: 10.1186/s12931-022-02294-1.
- [69] B. Bouhemad, H. Brisson, M. Le-Guen, C. Arbelot, Q. Lu, and J.-J. Rouby, "Bedside Ultrasound Assessment of Positive End-Expiratory Pressure-induced Lung Recruitment," *Am J Respir Crit Care Med*, vol. 183, no. 3, pp. 341–347, Feb. 2011, doi: 10.1164/rccm.201003-0369OC.
- [70] L. Tutino, G. Cianchi, F. Barbani, S. Batacchi, R. Cammelli, and A. Peris, "Time needed to achieve completeness and accuracy in bedside lung ultrasound reporting in Intensive Care Unit," *Scand J Trauma Resusc Emerg Med*, vol. 18, no. 1, p. 44, 2010, doi: 10.1186/1757-7241-18-44.



- [71] G. Via, E. Storti, G. Gulati, L. Neri, F. Mojoli, and A. Braschi, "Lung ultrasound in the ICU: from diagnostic instrument to respiratory monitoring tool," 2012.
- [72] A. Mousa, P. Klompmaker, and P. R. Tuinman, "Setting positive end-expiratory pressure: lung and diaphragm ultrasound," *Curr Opin Crit Care*, vol. 30, no. 1, pp. 53–60, Feb. 2024, doi: 10.1097/MCC.0000000000001119.
- [73] F. CORRADI et al., "Low diaphragm muscle mass predicts adverse outcome in patients hospitalized for COVID-19 pneumonia: an exploratory pilot study," *Minerva Anestesiol*, vol. 87, no. 4, Apr. 2021, doi: 10.23736/S0375-9393.21.15129-6.
- [74] F. Corradi et al., "Diaphragmatic thickening fraction as a potential predictor of response to continuous positive airway pressure ventilation in Covid-19 pneumonia: A single-center pilot study," *Respir Physiol Neurobiol*, vol. 284, p. 103585, Feb. 2021, doi: 10.1016/j.resp.2020.103585.
- [75] F. Corradi, G. Via, F. Forfori, C. Brusasco, and G. Tavazzi, "Lung ultrasound and B-lines quantification inaccuracy: B sure to have the right solution," *Intensive Care Med*, vol. 46, no. 5, pp. 1081–1083, May 2020, doi: 10.1007/s00134-020-06005-6.
- [76] M. H. Walsh et al., "Lung ultrasound: A comparison of image interpretation accuracy between curvilinear and phased array transducers," *Australas J Ultrasound Med*, vol. 26, no. 3, pp. 150–156, Aug. 2023, doi: 10.1002/ajum.12347.
- [77] N. M. Duggan, A. J. Goldsmith, A. A. Al Saud, I. W. Y. Ma, H. Shokoohi, and A. S. Liteplo, "Optimizing Lung Ultrasound: The Effect of Depth, Gain and Focal Position on Sonographic B-Lines," *Ultrasound Med Biol*, vol. 48, no. 8, pp. 1509–1517, Aug. 2022, doi: 10.1016/j.ultrasmedbio.2022.03.015.
- [78] I. Calamai et al., "Thoracic UltrasONography Reporting: The TUONO Study," *J Clin Med*, vol. 11, no. 23, p. 7126, Nov. 2022, doi: 10.3390/jcm11237126.
- [79] I. Calamai et al., "Thoracic UltrasONography Reporting: The TUONO Consensus," *Diagnostics*, vol. 13, no. 9, p. 1535, Apr. 2023, doi: 10.3390/diagnostics13091535.
- [80] E. Rocca et al., "Lung Ultrasound in Critical Care and Emergency Medicine: Clinical Review," *Adv Respir Med*, vol. 91, no. 3, pp. 203–223, May 2023, doi: 10.3390/arm91030017.
- [81] Z. Zhao et al., "Prognostic value of extravascular lung water assessed with lung ultrasound score by chest sonography in patients with acute respiratory distress syndrome," *BMC Pulm Med*, vol. 15, no. 1, p. 98, Dec. 2015, doi: 10.1186/s12890-015-0091-2.
- [82] C. Brusasco et al., "Quantitative lung ultrasonography: a putative new algorithm for automatic detection and quantification of B-lines," *Crit Care*, vol. 23, no. 1, p. 288, Dec. 2019, doi: 10.1186/s13054-019-2569-4.
- [83] L. N. Atmowihardjo et al., "The diagnostic accuracy of lung ultrasound to determine PiCCO-derived extravascular lung water in invasively ventilated patients with COVID-19 ARDS," *Ultrasound J*, vol. 15, no. 1, p. 40, Oct. 2023, doi: 10.1186/s13089-023-00340-7.
- [84] G. Baldi et al., "Lung water assessment by lung ultrasonography in intensive care: a pilot study," *Intensive Care Med*, vol. 39, no. 1, pp. 74–84, Jan. 2013, doi: 10.1007/s00134-012-2694-x.
- [85] D. Chiumello et al., "Assessment of Lung Aeration and Recruitment by CT Scan and Ultrasound in Acute Respiratory Distress Syndrome Patients\*," *Crit Care Med*, vol. 46, no. 11, pp. 1761–1768, Nov. 2018, doi: 10.1097/CCM.0000000000003340.
- [86] M. H. Miglioranza et al., "Lung Ultrasound for the Evaluation of Pulmonary Congestion in Outpatients," *JACC Cardiovasc Imaging*, vol. 6, no. 11, pp. 1141–1151, Nov. 2013, doi: 10.1016/j.jcmg.2013.08.004.
- [87] L. Gargani et al., "Lung ultrasound B-lines in systemic sclerosis: cut-off values and methodological indications for interstitial lung disease screening," *Rheumatology*, vol. 61, no. SI, pp. SI56–SI64, Apr. 2022, doi: 10.1093/rheumatology/keab801.
- [88] J. Zhou et al., "Lung Ultrasound Combined With Procalcitonin for a Diagnosis of Ventilator-Associated Pneumonia," *Respir Care*, vol. 64, no. 5, pp. 519–527, May 2019, doi: 10.4187/respcare.06377.
- [89] L. Zieleskiewicz et al., "Comparative study of lung ultrasound and chest computed tomography scan in the assessment of severity of confirmed COVID-19 pneumonia," *Intensive Care Med*, vol. 46, no. 9, pp. 1707–1713, Sep. 2020, doi: 10.1007/s00134-020-06186-0.
- [90] E. Santangelo, S. Mongodi, B. Bouhemad, and F. Mojoli, "The weaning from mechanical ventilation: a comprehensive ultrasound approach," *Curr Opin Crit Care*, vol. 28, no. 3, pp. 322–330, Jun. 2022, doi: 10.1097/MCC.0000000000000941.
- [91] A. Messina et al., "Head to toe ultrasound: a narrative review of experts' recommendations of methodological approaches," *Journal of Anesthesia, Analgesia and Critical Care*, vol. 2, no. 1, 2022, doi: 10.1186/s44158-022-00072-5.
- [92] S. Mongodi et al., "Modified Lung Ultrasound Score for Assessing and Monitoring Pulmonary Aeration," *Ultraschall in der Medizin - European Journal of Ultrasound*, vol. 38, no. 05, pp. 530–537, Oct. 2017, doi: 10.1055/s-0042-120260.
- [93] D. Chiumello et al., "Global and Regional Diagnostic Accuracy of Lung Ultrasound Compared to CT in Patients with Acute Respiratory Distress Syndrome," *Crit Care Med*, vol. 47, no. 11, pp. 1599–1606, Nov. 2019, doi: 10.1097/CCM.0000000000003971.

- [94] M. Haddam et al., "Lung ultrasonography for assessment of oxygenation response to prone position ventilation in ARDS," *Intensive Care Med*, vol. 42, no. 10, pp. 1546–1556, Oct. 2016, doi: 10.1007/s00134-016-4411-7.
- [95] A. Le Neindre, S. Mongodi, F. Philippart, and B. Bouhemad, "Thoracic ultrasound: Potential new tool for physiotherapists in respiratory management. A narrative review," *J Crit Care*, vol. 31, no. 1, pp. 101–109, Feb. 2016, doi: 10.1016/j.jcrc.2015.10.014.
- [96] A. Soummer et al., "Ultrasound assessment of lung aeration loss during a successful weaning trial predicts postextubation distress," *Crit Care Med*, vol. 40, no. 7, pp. 2064–2072, Jul. 2012, doi: 10.1097/CCM.0b013e31824e68ae.
- [97] S. Mongodi et al., "Quantitative Lung Ultrasound," *Chest*, vol. 158, no. 2, pp. 469–470, Aug. 2020, doi: 10.1016/j.chest.2020.03.080.
- [98] C. Pierrakos et al., "Lung Ultrasound Assessment of Focal and Non-focal Lung Morphology in Patients With Acute Respiratory Distress Syndrome," *Front Physiol*, vol. 12, Sep. 2021, doi: 10.3389/fphys.2021.730857.
- [99] X. ting Wang, X. Ding, H. min Zhang, H. Chen, L. xiang Su, and D. wei Liu, "Lung ultrasound can be used to predict the potential of prone positioning and assess prognosis in patients with acute respiratory distress syndrome," *Crit Care*, vol. 20, no. 1, Nov. 2016, doi: 10.1186/s13054-016-1558-0.
- [100] M. L. A. Heldeweg et al., "Lung ultrasound to predict gas-exchange response to prone positioning in COVID-19 patients: A prospective study in pilot and confirmation cohorts," *J Crit Care*, vol. 73, p. 154173, Feb. 2023, doi: 10.1016/j.jcrc.2022.154173.
- [101] C. Robba et al., "Effects of positive end-expiratory pressure on lung ultrasound patterns and their correlation with intracranial pressure in mechanically ventilated brain injured patients," *Crit Care*, vol. 26, no. 1, p. 31, Dec. 2022, doi: 10.1186/s13054-022-03903-7.
- [102] F. Mojoli, B. Bouhemad, G. Volpicelli, and S. Mongodi, "Lung ultrasound modifications induced by fiberoptic bronchoscopy may improve early bedside ventilator-associated pneumonia diagnosis," *Eur J Anaesthesiol*, vol. 37, no. 10, pp. 946–949, Oct. 2020, doi: 10.1097/EJA.0000000000001254.
- [103] B. Bouhemad et al., "Ultrasound assessment of antibiotic-induced pulmonary reaeration in ventilator-associated pneumonia\*," *Crit Care Med*, vol. 38, no. 1, pp. 84–92, Jan. 2010, doi: 10.1097/CCM.0b013e3181b08cdb.
- [104] L. Hansell, M. Milross, A. Delaney, C. M. Koo, D. H. Tian, and G. Ntoumenopoulos, "Quantification of changes in lung aeration associated with physiotherapy using lung ultrasound in mechanically ventilated patients: a prospective cohort study," *Physiotherapy*, vol. 119, pp. 26–33, Jun. 2023, doi: 10.1016/j.physio.2022.11.003.
- [105] S. Mongodi et al., "The Role of Lung Ultrasound Monitoring in Early Detection of Ventilator-Associated Pneumonia in COVID-19 Patients: A Retrospective Observational Study," *J Clin Med*, vol. 11, no. 11, p. 3001, May 2022, doi: 10.3390/jcm11113001.
- [106] X. Lu, C. Arbelot, A. Schreiber, O. Langeron, A. Monsel, and Q. Lu, "Ultrasound Assessment of Lung Aeration in Subjects Supported by Venovenous Extracorporeal Membrane Oxygenation," *Respir Care*, vol. 64, no. 12, pp. 1478–1487, Dec. 2019, doi: 10.4187/respcare.06907.
- [107] M. Nguyen, G. Gaujard, P.-G. Guinot, and B. Bouhemad, "Using the lung ultrasound score to monitor disease progression for COVID-19-associated ARDS," *Intensive Care Med*, vol. 47, no. 11, pp. 1329–1331, Nov. 2021, doi: 10.1007/s00134-021-06515-x.
- [108] S. Mongodi et al., "Lung ultrasound for daily monitoring of ARDS patients on extracorporeal membrane oxygenation: preliminary experience," *Intensive Care Med*, vol. 44, no. 1, pp. 123–124, Jan. 2018, doi: 10.1007/s00134-017-4941-7.
- [109] O. Dransart Rayé et al., "Lung ultrasound for early diagnosis of postoperative need for ventilatory support: a prospective observational study," *Anaesthesia*, vol. 75, no. 2, pp. 202–209, Feb. 2020, doi: 10.1111/anae.14859.
- [110] L. Zieleskiewicz et al., "Lung Ultrasound Findings in the Postanesthesia Care Unit Are Associated With Outcome After Major Surgery: A Prospective Observational Study in a High-Risk Cohort," *Anesth Analg*, vol. 132, no. 1, pp. 172–181, Jan. 2021, doi: 10.1213/ANE.0000000000004755.
- [111] S. Silva et al., "Combined Thoracic Ultrasound Assessment during a Successful Weaning Trial Predicts Postextubation Distress," *Anesthesiology*, vol. 127, no. 4, pp. 666–674, Oct. 2017, doi: 10.1097/ALN.0000000000001773.
- [112] B. Bouhemad et al., "Use of combined cardiac and lung ultrasound to predict weaning failure in elderly, high-risk cardiac patients: a pilot study," *Intensive Care Med*, vol. 46, no. 3, pp. 475–484, Mar. 2020, doi: 10.1007/s00134-019-05902-9.
- [113] A. Ferré et al., "Lung ultrasound allows the diagnosis of weaning-induced pulmonary oedema," *Intensive Care Med*, 2019, doi: 10.1007/s00134-019-05573-6.
- [114] C. Pierrakos et al., "A Lower Global Lung Ultrasound Score Is Associated with Higher Likelihood of Successful Extubation in Invasively Ventilated COVID-19 Patients," *Am J Trop Med Hyg*, vol. 105, no. 6, pp. 1490–1497, Dec. 2021, doi: 10.4269/ajtmh.21-0545.
- [115] R. Brat, N. Yousef, R. Klifa, S. Reynaud, S. Shankar Aguilera, and D. De Luca, "Lung Ultrasonography Score to Evaluate Oxygenation and Surfactant Need in Neonates Treated With Continuous Positive Airway Pressure," *JAMA Pediatr*, vol. 169, no. 8, p. e151797, Aug. 2015, doi: 10.1001/jamapediatrics.2015.1797.



- [116] M. LA Heldeweg et al., "Concise Versus Extended Lung Ultrasound Score to Monitor Critically Ill Patients With COVID-19," *Respir Care*, vol. 68, no. 3, pp. 400–407, Mar. 2023, doi: 10.4187/respcare.10406.
- [117] M. J. Schultz et al., "Pragmatic Recommendations for the Use of Diagnostic Testing and Prognostic Models in Hospitalized Patients with Severe COVID-19 in Low- and Middle-Income Countries," *Am J Trop Med Hyg*, Jan. 2021, doi: 10.4269/ajtmh.20-0730.
- [118] L. Pezza et al., "Evolution of Ultrasound-Assessed Lung Aeration and Gas Exchange in Respiratory Distress Syndrome and Transient Tachypnea of the Neonate," *J Pediatr*, vol. 256, pp. 44–52.e2, May 2023, doi: 10.1016/j.jpeds.2022.11.037.
- [119] D. De Luca et al., "Lung Consolidations Depth and Gas Exchange in Different Types of Neonatal Respiratory Failure," *Chest*, Feb. 2024, doi: 10.1016/j.chest.2024.02.012.
- [120] F. Raimondi, N. Yousef, F. Migliaro, L. Capasso, and D. De Luca, "Point-of-care lung ultrasound in neonatology: classification into descriptive and functional applications," *Pediatr Res*, vol. 90, no. 3, pp. 524–531, Sep. 2021, doi: 10.1038/s41390-018-0114-9.
- [121] L. Pezza et al., "Meta-Analysis of Lung Ultrasound Scores for Early Prediction of Bronchopulmonary Dysplasia," *Ann Am Thorac Soc*, vol. 19, no. 4, pp. 659–667, Apr. 2022, doi: 10.1513/AnnalsATS.202107-822OC.
- [122] L. Capasso et al., "Can lung ultrasound score accurately predict surfactant replacement? A systematic review and meta analysis of diagnostic test studies," *Pediatr Pulmonol*, vol. 58, no. 5, pp. 1427–1437, May 2023, doi: 10.1002/ppul.26337.
- [123] F. Raimondi et al., "Can neonatal lung ultrasound monitor fluid clearance and predict the need of respiratory support?," *Crit Care*, vol. 16, no. 6, p. R220, 2012, doi: 10.1186/cc11865.
- [124] A. Poerio et al., "Lung ultrasound features predict admission to the neonatal intensive care unit in infants with transient neonatal tachypnoea or respiratory distress syndrome born by caesarean section," *Eur J Pediatr*, vol. 180, no. 3, pp. 869–876, Mar. 2021, doi: 10.1007/s00431-020-03789-z.
- [125] V. Ollier et al., "Semi-quantitative lung ultrasound score during ground transportation of outborn neonates with respiratory failure," *Eur J Pediatr*, vol. 181, no. 8, pp. 3085–3092, Aug. 2022, doi: 10.1007/s00431-022-04488-7.
- [126] M. Savoia, P. Miletic, M. De Martino, and F. R. Morassutti, "Lung ultrasound score follows the chronic pulmonary insufficiency of prematurity trajectory in early infancy," *Eur J Pediatr*, vol. 181, no. 12, pp. 4157–4166, Sep. 2022, doi: 10.1007/s00431-022-04629-y.
- [127] S. Sartori, P. Tombesi, L. Trevisani, I. Nielsen, D. Tassinari, and V. Abbasciano, "Accuracy of Transthoracic Sonography in Detection of Pneumothorax After Sonographically Guided Lung Biopsy: Prospective Comparison with Chest Radiography," *American Journal of Roentgenology*, vol. 188, no. 1, pp. 37–41, Jan. 2007, doi: 10.2214/AJR.05.1716.
- [128] A. Galbois et al., "Pleural Ultrasound Compared With Chest Radiographic Detection of Pneumothorax Resolution After Drainage," *Chest*, vol. 138, no. 3, pp. 648–655, Sep. 2010, doi: 10.1378/chest.09-2224.
- [129] K. R. Rowan, A. W. Kirkpatrick, D. Liu, K. E. Forkheim, J. R. Mayo, and S. Nicolaou, "Traumatic Pneumothorax Detection with Thoracic US: Correlation with Chest Radiography and CT—Initial Experience," *Radiology*, vol. 225, no. 1, pp. 210–214, Oct. 2002, doi: 10.1148/radiol.2251011102.
- [130] M. Zhang et al., "Rapid detection of pneumothorax by ultrasonography in patients with multiple trauma," *Crit Care*, vol. 10, no. 4, Aug. 2006, doi: 10.1186/cc5004.
- [131] G. Soldati et al., "The ultrasonographic deep sulcus sign in traumatic pneumothorax," *Ultrasound Med Biol*, vol. 32, no. 8, pp. 1157–1163, Aug. 2006, doi: 10.1016/j.ultrasmedbio.2006.04.006.
- [132] A. Polito, D. G. Biasucci, and P. Cogo, "Point-of-care pleural and lung ultrasound in a newborn suffering from cardiac arrest due to tension pneumothorax after cardiac surgery," *Cardiol Young*, vol. 26, no. 2, pp. 400–402, Feb. 2016, doi: 10.1017/S1047951115001213.
- [133] K. K. Chan et al., "Chest ultrasonography versus supine chest radiography for diagnosis of pneumothorax in trauma patients in the emergency department," *Cochrane Database of Systematic Reviews*, May 2018, doi: 10.1002/14651858.CD013031.
- [134] N. P. Oveland, H. M. Lossius, K. Wemmelund, P. J. Stokkeland, L. Knudsen, and E. Sloth, "Using Thoracic Ultrasonography to Accurately Assess Pneumothorax Progression During Positive Pressure Ventilation," *Chest*, vol. 143, no. 2, pp. 415–422, Feb. 2013, doi: 10.1378/chest.12-1445.
- [135] A. Peris et al., "The Use of Point-of-Care Bedside Lung Ultrasound Significantly Reduces the Number of Radiographs and Computed Tomography Scans in Critically Ill Patients," *Anesth Analg*, vol. 111, no. 3, pp. 687–692, Sep. 2010, doi: 10.1213/ANE.0b013e3181e7cc42.
- [136] M. Zhang et al., "Rapid detection of pneumothorax by ultrasonography in patients with multiple trauma," *Crit Care*, vol. 10, no. 4, p. R112, 2006, doi: 10.1186/cc5004.
- [137] M. ROCCO et al., "Diagnostic accuracy of bedside ultrasonography in the ICU: feasibility of detecting pulmonary effusion and lung contusion in patients on respiratory support after severe blunt thoracic trauma," *Acta Anaesthesiol Scand*, vol. 52, no. 6, pp. 776–784, Jul. 2008, doi: 10.1111/j.1399-6576.2008.01647.x.

- [138] S. R. Pendharkar, "Guidance on how to identify the cause -- A diagnostic approach to pleural effusion," *Journal of Respiratory Diseases*, vol. 28, no. 12, 1 Dec. 2007, p. 565. Gale Academic OneFile, link.gale.com/apps/doc/A172953680/AONE?u=anon~1655b754&sid=googleScholar&xid=69f942da. Accessed 2 Apr. 2024.
- [139] F. Remérand et al., "Multiplane ultrasound approach to quantify pleural effusion at the bedside," *Intensive Care Med*, vol. 36, no. 4, pp. 656–664, Apr. 2010, doi: 10.1007/s00134-010-1769-9.
- [140] A. Roch et al., "Usefulness of Ultrasonography in Predicting Pleural Effusions > 500 mL in Patients Receiving Mechanical Ventilation," *Chest*, vol. 127, no. 1, pp. 224–232, Jan. 2005, doi: 10.1378/chest.127.1.224.
- [141] P. Vignon et al., "Quantitative assessment of pleural effusion in critically ill patients by means of ultrasonography\*," *Crit Care Med*, vol. 33, no. 8, pp. 1757–1763, Aug. 2005, doi: 10.1097/01.CCM.0000171532.02639.08.
- [142] M. Balik et al., "Ultrasound estimation of volume of pleural fluid in mechanically ventilated patients," *Intensive Care Med*, vol. 32, no. 2, p. 318, Feb. 2006, doi: 10.1007/s00134-005-0024-2.
- [143] T. W. Pawlowski, R. Polidoro, M. V. Fraga, and D. G. Biasucci, "Point-of-care ultrasound for non-vascular invasive procedures in critically ill neonates and children: current status and future perspectives," *Eur J Pediatr*, vol. 183, no. 3, pp. 1037–1045, Dec. 2023, doi: 10.1007/s00431-023-05372-8.
- [144] C. M. Acosta et al., "Accuracy of Transthoracic Lung Ultrasound for Diagnosing Anesthesia-induced Atelectasis in Children," *Anesthesiology*, vol. 120, no. 6, pp. 1370–1379, Jun. 2014, doi: 10.1097/ALN.0000000000000231.
- [145] A. Costamagna et al., "Clinical performance of lung ultrasound in predicting ARDS morphology," *Ann Intensive Care*, vol. 11, no. 1, p. 51, Dec. 2021, doi: 10.1186/s13613-021-00837-1.
- [146] J. S. Sinnige et al., "Personalized mechanical ventilation guided by ultrasound in patients with acute respiratory distress syndrome (PEGASUS): study protocol for an international randomized clinical trial," *Trials*, vol. 25, no. 1, p. 308, May 2024, doi: 10.1186/s13063-024-08140-7.
- [147] V. A. Caiulo et al., "Lung ultrasound in bronchiolitis: comparison with chest X-ray," *Eur J Pediatr*, vol. 170, no. 11, pp. 1427–1433, Nov. 2011, doi: 10.1007/s00431-011-1461-2.
- [148] V. Basile et al., "Lung ultrasound: a useful tool in diagnosis and management of bronchiolitis," *BMC Pediatr*, vol. 15, no. 1, p. 63, Dec. 2015, doi: 10.1186/s12887-015-0380-1.
- [149] L. Zieleskiewicz et al., "Point-of-care ultrasound in intensive care units: assessment of 1073 procedures in a multicentric, prospective, observational study," *Intensive Care Med*, vol. 41, no. 9, pp. 1638–1647, Sep. 2015, doi: 10.1007/s00134-015-3952-5.
- [150] D. Lichtenstein, I. Goldstein, E. Mourgeon, P. Cluzel, P. Grenier, and J.-J. Rouby, "Comparative Diagnostic Performances of Auscultation, Chest Radiography, and Lung Ultrasonography in Acute Respiratory Distress Syndrome," *Anesthesiology*, vol. 100, no. 1, pp. 9–15, Jan. 2004, doi: 10.1097/00000542-200401000-00006.
- [151] E. Agricola et al., "Ultrasound performs better than radiographs," *Thorax*, vol. 66, no. 9, pp. 828–829, Sep. 2011, doi: 10.1136/thx.2010.153239.
- [152] N. Xirouchaki, E. Kondili, G. Prinianakis, P. Malliotakis, and D. Georgopoulos, "Impact of lung ultrasound on clinical decision making in critically ill patients," *Intensive Care Med*, vol. 40, no. 1, pp. 57–65, Jan. 2014, doi: 10.1007/s00134-013-3133-3.
- [153] L. Zieleskiewicz et al., "Implementation of lung ultrasound in polyvalent intensive care unit: Impact on irradiation and medical cost," *Anaesth Crit Care Pain Med*, vol. 34, no. 1, pp. 41–44, Feb. 2015, doi: 10.1016/j.accpm.2015.01.002.
- [154] E. Brogi et al., "Could the use of bedside lung ultrasound reduce the number of chest x-rays in the intensive care unit?," *Cardiovasc Ultrasound*, vol. 15, no. 1, p. 23, Dec. 2017, doi: 10.1186/s12947-017-0113-8.
- [155] S. Mongodi et al., "Lung Ultrasound in Patients with Acute Respiratory Failure Reduces Conventional Imaging and Health Care Provider Exposure to COVID-19," *Ultrasound Med Biol*, vol. 46, no. 8, pp. 2090–2093, Aug. 2020, doi: 10.1016/j.ultrasmedbio.2020.04.033.
- [156] X. Bobbia et al., "The clinical impact and prevalence of emergency point-of-care ultrasound: A prospective multicenter study," *Anaesth Crit Care Pain Med*, vol. 36, no. 6, pp. 383–389, Dec. 2017, doi: 10.1016/j.accpm.2017.02.008.
- [157] L. Vetrugno et al., "Level of Diffusion and Training of Lung Ultrasound during the COVID-19 Pandemic – A National Online Italian Survey (ITALUS) from the Lung Ultrasound Working Group of the Italian Society of Anesthesia, Analgesia, Resuscitation, and Intensive Care (SIAARTI)," *Ultraschall in der Medizin - European Journal of Ultrasound*, vol. 43, no. 05, pp. 464–472, Oct. 2022, doi: 10.1055/a-1634-4710.
- [158] J.-J. Rouby et al., "Training for Lung Ultrasound Score Measurement in Critically Ill Patients," *Am J Respir Crit Care Med*, vol. 198, no. 3, pp. 398–401, Aug. 2018, doi: 10.1164/rccm.201802-0227LE.
- [159] L. Zieleskiewicz, L. Bouvet, S. Einav, G. Duclos, and M. Leone, "Diagnostic point of care ultrasound: applications in obstetric anaesthetic management," *Anaesthesia*, vol. 73, no. 10, pp. 1265–1279, Oct. 2018, doi: 10.1111/anae.14354.
- [160] S. Simpson et al., "Radiological Society of North America Expert Consensus Statement on Reporting Chest CT Findings Related to COVID-19. Endorsed by the Society of Thoracic Radiology, the American College of Radiology, and RSNA – Secondary Publication," *J Thorac Imaging*, vol. 35, no. 4, pp. 219–227, Jul. 2020, doi: 10.1097/RTI.0000000000000524.



- [161] P. Blanco, F. Miralles Aguiar, and A. Vallejo, "Point-of-care ultrasonography in critical care medicine: a one way directional road," *J Ultrasound*, vol. 19, no. 2, pp. 157–158, Jun. 2016, doi: 10.1007/s40477-015-0192-z.
- [162] P. Blanco, A. Abdo-Cuza, E. A. Palomares, C. M. Díaz, and V. F. Gutiérrez, "Ultrasonography and procedures in intensive care medicine," *Medicina Intensiva (English Edition)*, vol. 47, no. 12, pp. 717–732, Dec. 2023, doi: 10.1016/j.medine.2023.05.016.
- [163] A. Wong et al., "Recommendations for core critical care ultrasound competencies as a part of specialist training in multidisciplinary intensive care: a framework proposed by the European Society of Intensive Care Medicine (ESICM)," Jul. 03, 2020, BioMed Central Ltd. doi: 10.1186/s13054-020-03099-8.
- [164] P. Blanco, L. Figueroa, M. F. Menéndez, and B. Berrueta, "Pericardiocentesis: ultrasound guidance is essential," *Ultrasound J*, vol. 14, no. 1, p. 9, Dec. 2022, doi: 10.1186/s13089-022-00259-5.
- [165] P. Brass, M. Hellmich, L. Kolodziej, G. Schick, and A. F. Smith, "Ultrasound guidance versus anatomical landmarks for internal jugular vein catheterization," *Cochrane Database of Systematic Reviews*, vol. 2018, no. 12, Jan. 2015, doi: 10.1002/14651858.CD006962.pub2.
- [166] P. Brass, M. Hellmich, L. Kolodziej, G. Schick, and A. F. Smith, "Ultrasound guidance versus anatomical landmarks for subclavian or femoral vein catheterization," *Cochrane Database of Systematic Reviews*, vol. 2018, no. 12, Jan. 2015, doi: 10.1002/14651858.CD011447.
- [167] A. Vezzani, C. Brusasco, S. Palermo, C. Launo, M. Mergoni, and F. Corradi, "Ultrasound localization of central vein catheter and detection of postprocedural pneumothorax: An alternative to chest radiography\*," *Crit Care Med*, vol. 38, no. 2, pp. 533–538, Feb. 2010, doi: 10.1097/CCM.0b013e3181c0328f.
- [168] K. L. Eibenberger, W. I. Dock, M. E. Ammann, R. Dorffner, M. F. Hörmann, and F. Grabenwöger, "Quantification of pleural effusions: sonography versus radiography.," *Radiology*, vol. 191, no. 3, pp. 681–4, Jun. 1994, doi: 10.1148/radiology.191.3.8184046.
- [169] G. Gardelli, F. Feletti, A. Nanni, M. Mughetti, A. Piraccini, and M. Zompatori, "Chest ultrasonography in the ICU," *Respir Care*, vol. 57, no. 5, pp. 773–781, May 2012, doi: 10.4187/respcare.01743.
- [170] R. Dancel et al., "Recommendations on the Use of Ultrasound Guidance for Adult Thoracentesis: A Position Statement of the Society of Hospital Medicine," *J Hosp Med*, vol. 13, no. 2, pp. 126–135, Feb. 2018, doi: 10.12788/jhm.2940.
- [171] C. J. Mercaldi and S. F. Lanes, "Ultrasound Guidance Decreases Complications and Improves the Cost of Care Among Patients Undergoing Thoracentesis and Paracentesis," *Chest*, vol. 143, no. 2, pp. 532–538, Feb. 2013, doi: 10.1378/chest.12-0447.
- [172] G. Cammarota, R. Simonte, F. Longhini, S. Spadaro, L. Vetrugno, and E. De Robertis, "Advanced Point-of-care Bedside Monitoring for Acute Respiratory Failure," *Anesthesiology*, vol. 138, no. 3, pp. 317–334, Mar. 2023, doi: 10.1097/ALN.0000000000004480.
- [173] T. Luecke, F. Corradi, and P. Pelosi, "Lung imaging for titration of mechanical ventilation," *Curr Opin Anaesthesiol*, vol. 25, no. 2, pp. 131–140, Apr. 2012, doi: 10.1097/ACO.0b013e32835003fb.
- [174] F. Corradi, C. Brusasco, and P. Pelosi, "Chest ultrasound in acute respiratory distress syndrome," *Curr Opin Crit Care*, vol. 20, no. 1, pp. 98–103, Feb. 2014, doi: 10.1097/MCC.0000000000000042.
- [175] F. Corradi et al., "Quantitative Analysis of Lung Ultrasonography for the Detection of Community-Acquired Pneumonia: A Pilot Study," *Biomed Res Int*, vol. 2015, pp. 1–8, 2015, doi: 10.1155/2015/868707.
- [176] S. Mongodi et al., "Lung Ultrasound for Early Diagnosis of Ventilator-Associated Pneumonia," *Chest*, vol. 149, no. 4, pp. 969–980, Apr. 2016, doi: 10.1016/j.chest.2015.12.012.
- [177] W. Ding, Y. Shen, J. Yang, X. He, and M. Zhang, "Diagnosis of Pneumothorax by Radiography and Ultrasonography," *Chest*, vol. 140, no. 4, pp. 859–866, Oct. 2011, doi: 10.1378/chest.10-2946.
- [178] C. E. Gordon, "Pneumothorax Following Thoracentesis," *Arch Intern Med*, vol. 170, no. 4, p. 332, Feb. 2010, doi: 10.1001/archinternmed.2009.548.
- [179] F. Remérand et al., "Multiplane ultrasound approach to quantify pleural effusion at the bedside.," *Intensive Care Med*, vol. 36, no. 4, pp. 656–64, Apr. 2010, doi: 10.1007/s00134-010-1769-9.
- [180] E. Brogi et al., "Thoracic ultrasound for pleural effusion in the intensive care unit: A narrative review from diagnosis to treatment," Dec. 28, 2017, BioMed Central Ltd. doi: 10.1186/s13054-017-1897-5.
- [181] E. T. H. Fysh et al., "Clinically Significant Pleural Effusion in Intensive Care: A Prospective Multicenter Cohort Study," *Crit Care Explor*, vol. 2, no. 1, p. e0070, Jan. 2020, doi: 10.1097/CCE.0000000000000070.
- [182] E. Brogi et al., "Thoracic ultrasound for pleural effusion in the intensive care unit: a narrative review from diagnosis to treatment.," *Crit Care*, vol. 21, no. 1, p. 325, Dec. 2017, doi: 10.1186/s13054-017-1897-5.
- [183] D. Lichtenstein, I. Goldstein, E. Mourgeon, P. Cluzel, P. Grenier, and J.-J. Rouby, "Comparative Diagnostic Performances of Auscultation, Chest Radiography, and Lung Ultrasonography in Acute Respiratory Distress Syndrome," *Anesthesiology*, vol. 100, no. 1, pp. 9–15, Jan. 2004, doi: 10.1097/0000542-200401000-00006.
- [184] L. Vetrugno et al., "Lung ultrasound and supine chest X-ray use in modern adult intensive care: mapping 30 years of advancement (1993-2023).," *Ultrasound J*, vol. 16, no. 1, p. 7, Feb. 2024, doi: 10.1186/s13089-023-00351-4.

- [185] M. ROCCO et al., "Diagnostic accuracy of bedside ultrasonography in the ICU: feasibility of detecting pulmonary effusion and lung contusion in patients on respiratory support after severe blunt thoracic trauma," *Acta Anaesthesiol Scand*, vol. 52, no. 6, pp. 776–784, Jul. 2008, doi: 10.1111/j.1399-6576.2008.01647.x.
- [186] N. Xirouchaki et al., "Lung ultrasound in critically ill patients: comparison with bedside chest radiography," *Intensive Care Med*, vol. 37, no. 9, pp. 1488–1493, Sep. 2011, doi: 10.1007/s00134-011-2317-y.
- [187] G. Volpicelli et al., "International evidence-based recommendations for point-of-care lung ultrasound," *Intensive Care Med*, vol. 38, no. 4, pp. 577–591, Apr. 2012, doi: 10.1007/s00134-012-2513-4.
- [188] F. Raimondi, N. Yousef, F. Migliaro, L. Capasso, and D. De Luca, "Point-of-care lung ultrasound in neonatology: classification into descriptive and functional applications," *Pediatr Res*, vol. 90, no. 3, pp. 524–531, 2021, doi: 10.1038/s41390-018-0114-9.
- [189] R. B. Gammon, M. S. Shin, R. H. Groves, J. M. Hardin, C. Hsu, and S. E. Buchalter, "Clinical risk factors for pulmonary barotrauma: a multivariate analysis," *Am J Respir Crit Care Med*, vol. 152, no. 4 Pt 1, pp. 1235–40, Oct. 1995, doi: 10.1164/ajrccm.152.4.7551376.
- [190] D. A. Lichtenstein and Y. Menu, "A Bedside Ultrasound Sign Ruling Out Pneumothorax in the Critically Ill. Lung sliding," *Chest*, vol. 108, no. 5, pp. 1345–1348, Nov. 1995, doi: 10.1378/chest.108.5.1345.
- [191] G. Volpicelli, "Sonographic diagnosis of pneumothorax," *Intensive Care Med*, vol. 37, no. 2, pp. 224–232, Feb. 2011, doi: 10.1007/s00134-010-2079-y.
- [192] S. Alrajab, A. M. Youssef, N. I. Akkus, and G. Caldito, "Pleural ultrasonography versus chest radiography for the diagnosis of pneumothorax: review of the literature and meta-analysis," *Crit Care*, vol. 17, no. 5, p. R208, Sep. 2013, doi: 10.1186/cc13016.
- [193] K. K. Chan et al., "Chest ultrasonography versus supine chest radiography for diagnosis of pneumothorax in trauma patients in the emergency department," *Cochrane Database Syst Rev*, vol. 7, no. 7, p. CD013031, Jul. 2020, doi: 10.1002/14651858.CD013031.pub2.
- [194] M. Zhang et al., "Rapid detection of pneumothorax by ultrasonography in patients with multiple trauma," *Crit Care*, vol. 10, no. 4, pp. 1–7, 2006, doi: 10.1186/cc5004.
- [195] B. Scialanga et al., "Lung Ultrasound to Detect Pneumothorax in Children Evaluated for Acute Chest Pain in the Emergency Department: An Observational Pilot Study," *Front Pediatr*, vol. 10, Mar. 2022, doi: 10.3389/fped.2022.812246.
- [196] F. Raimondi et al., "Lung Ultrasound for Diagnosing Pneumothorax in the Critically Ill Neonate," *J Pediatr*, vol. 175, pp. 74–78.e1, Aug. 2016, doi: 10.1016/j.jpeds.2016.04.018.
- [197] W. Abdalla, M. Elgendy, A. A. Abdelaziz, and M. A. Ammar, "Lung ultrasound versus chest radiography for the diagnosis of pneumothorax in critically ill patients: A prospective, single-blind study," *Saudi J Anaesth*, vol. 10, no. 3, pp. 265–269, 2016, doi: 10.4103/1658-354X.174906.
- [198] N. Xirouchaki, E. Kondili, G. Prinianakis, P. Malliotakis, and D. Georgopoulos, "Impact of lung ultrasound on clinical decision making in critically ill patients," *Intensive Care Med*, vol. 40, no. 1, 2014, doi: 10.1007/s00134-013-3133-3.
- [199] N. Yousef, Y. Singh, and D. De Luca, "'Playing it SAFE in the NICU' SAFE-R: a targeted diagnostic ultrasound protocol for the suddenly decompensating infant in the NICU," *Eur J Pediatr*, vol. 181, no. 1, pp. 393–398, Jan. 2022, doi: 10.1007/s00431-021-04186-w.
- [200] R. W. LIGHT, "Pleural Effusions: The Diagnostic Separation of Transudates and Exudates," *Ann Intern Med*, vol. 77, no. 4, p. 507, Oct. 1972, doi: 10.7326/0003-4819-77-4-507.
- [201] M. Balik et al., "Ultrasound estimation of volume of pleural fluid in mechanically ventilated patients," *Intensive Care Med*, vol. 32, no. 2, p. 318, Feb. 2006, doi: 10.1007/s00134-005-0024-2.
- [202] M. E. Roberts et al., "British Thoracic Society Guideline for pleural disease," *Thorax*, vol. 78, no. Suppl 3, pp. s1–s42, Jul. 2023, doi: 10.1136/thorax-2022-219784.
- [203] M. H. Baumann et al., "Management of Spontaneous Pneumothorax," *Chest*, vol. 119, no. 2, pp. 590–602, Feb. 2001, doi: 10.1378/chest.119.2.590.
- [204] P. De Leyn et al., "Belgian Society of Pneumology. Guidelines on the management of spontaneous pneumothorax," *Acta Chir Belg*, vol. 105, no. 3, pp. 265–267, Jan. 2005, doi: 10.1080/00015458.2005.11679714.
- [205] S. Jouneau et al., "SPLF/SMFU/SRLF/SFAR/SFCTCV Guidelines for the management of patients with primary spontaneous pneumothorax," *Ann Intensive Care*, vol. 13, no. 1, p. 88, Sep. 2023, doi: 10.1186/s13613-023-01181-2.
- [206] A.-M. Kelly and D. Druda, "Comparison of size classification of primary spontaneous pneumothorax by three international guidelines: A case for international consensus?," *Respir Med*, vol. 102, no. 12, pp. 1830–1832, Dec. 2008, doi: 10.1016/j.rmed.2008.07.026.
- [207] J. Partlow et al., "COMPARISON OF THORACIC ULTRASONOGRAPHY AND RADIOGRAPHY FOR THE DETECTION OF INDUCED SMALL VOLUME PNEUMOTHORAX IN THE HORSE," *Vet Radiol Ultrasound*, vol. 58, no. 3, pp. 354–360, May 2017, doi: 10.1111/vru.12480.
- [208] T. S. Hwang, Y. M. Yoon, D. I. Jung, S. C. Yeon, and H. C. Lee, "Usefulness of transthoracic lung ultrasound for the diagnosis of mild pneumothorax," *J Vet Sci*, vol. 19, no. 5, pp. 660–666, Sep. 2018, doi: 10.4142/jvs.2018.19.5.660.



- [209] N. P. Oveland, E. Sloth, G. Andersen, and H. M. Lossius, "A porcine pneumothorax model for teaching ultrasound diagnostics.," *Acad Emerg Med*, vol. 19, no. 5, pp. 586–592, May 2012, doi: 10.1111/j.1553-2712.2012.01349.x.
- [210] G. Volpicelli et al., "Semi-quantification of pneumothorax volume by lung ultrasound.," *Intensive Care Med*, vol. 40, no. 10, pp. 1460–1467, Oct. 2014, doi: 10.1007/s00134-014-3402-9.
- [211] A. Galbois et al., "Pleural Ultrasound Compared With Chest Radiographic Detection of Pneumothorax Resolution After Drainage," *Chest*, vol. 138, no. 3, pp. 648–655, Sep. 2010, doi: 10.1378/chest.09-2224.
- [212] M. C. Soult, J. N. Collins, T. J. Novosel, L. J. Weireter, and L. D. Britt, "Thoracic ultrasound can predict safe removal of thoracostomy tubes.," *J Trauma Acute Care Surg*, vol. 77, no. 2, pp. 256–261, Aug. 2014, doi: 10.1097/TA.0000000000000315.
- [213] K. S. Lavingia, M. C. Soult, J. N. Collins, T. J. Novosel, L. J. Weireter, and L. D. Britt, "Basic ultrasound training can replace chest radiography for safe tube thoracostomy removal.," *Am Surg*, vol. 80, no. 8, pp. 783–6, Aug. 2014.
- [214] A. Karagoz, E. E. Unluer, O. Akcay, and E. Kadioglu, "Effectiveness of Bedside Lung Ultrasound for Clinical Follow-Up of Primary Spontaneous Pneumothorax Patients Treated With Tube Thoracostomy.," *Ultrasound Q*, vol. 34, no. 4, pp. 226–232, Dec. 2018, doi: 10.1097/RUQ.0000000000000363.
- [215] H. R. Abbasi, F. Farrokhnia, S. Sefidbakht, S. Paydar, and S. Bolandparvaz, "Chest Tube Removal Time in Trauma Patients on Positive Ventilation Pressure: A Randomized Clinical Trial.," *Bull Emerg Trauma*, vol. 1, no. 1, pp. 17–21, Jan. 2013.
- [216] E. Shebl and M. Paul, *Parapneumonic Pleural Effusions and Empyema Thoracis*. 2024.
- [217] A. Sundaralingam, E. O. Bedawi, E. K. Harriss, M. Munavvar, and N. M. Rahman, "The Frequency, Risk Factors, and Management of Complications From Pleural Procedures.," *Chest*, vol. 161, no. 5, pp. 1407–1425, May 2022, doi: 10.1016/j.chest.2021.11.031.
- [218] E. J. Gray et al., "Sonogram of safety: Ultrasound outperforms the fifth intercostal space landmark for tube thoracostomy site selection," *Journal of Clinical Ultrasound*, vol. 48, no. 6, pp. 303–306, Jul. 2020, doi: 10.1002/jcu.22851.
- [219] J. Andersson, A. Magnuson, and A. Ohlin, "Neonatal pneumothorax: symptoms, signs and timing of onset in the post-surfactant era," *The Journal of Maternal-Fetal & Neonatal Medicine*, vol. 35, no. 25, pp. 5438–5442, Mar. 2024, doi: 10.1080/14767058.2021.1882981.
- [220] A. El-Nawawy, A. Al-Halawany, M. Antonios, and R. Newegy, "Prevalence and risk factors of pneumothorax among patients admitted to a Pediatric Intensive Care Unit," *Indian Journal of Critical Care Medicine*, vol. 20, no. 8, pp. 453–458, Aug. 2016, doi: 10.4103/0972-5229.188191.
- [221] A. N. Neskovic et al., "Focus cardiac ultrasound core curriculum and core syllabus of the European Association of Cardiovascular Imaging," *Eur Heart J Cardiovasc Imaging*, vol. 19, no. 5, pp. 475–481, May 2018, doi: 10.1093/ehjci/jey006.
- [222] C. Robba, D. Poole, G. Citerio, F. S. Taccone, and F. A. Rasulo, "Brain Ultrasonography Consensus on Skill Recommendations and Competence Levels Within the Critical Care Setting," *Neurocrit Care*, vol. 32, no. 2, pp. 502–511, Apr. 2020, doi: 10.1007/s12028-019-00766-9.
- [223] A. K. Brady, C. R. Spitzer, D. Kelm, S. B. Brosnahan, M. Latifi, and K. M. Burkart, "Pulmonary Critical Care Fellows' Use of and Self-reported Barriers to Learning Bedside Ultrasound During Training: Results of a National Survey," in *Chest*, Elsevier Inc., Jul. 2021, pp. 231–237. doi: 10.1016/j.chest.2021.01.068.
- [224] G. Mizubuti, R. Allard, A. M.-H. Ho, M. Cummings, and R. C. Tanzola, "A survey of focused cardiac ultrasonography training in Canadian anesthesiology residency programs," *Canadian Journal of Anesthesia/Journal canadien d'anesthésie*, vol. 64, no. 4, pp. 441–442, Apr. 2017, doi: 10.1007/s12630-016-0800-1.
- [225] R. Amini, S. Adhikari, and A. Fiorello, "Ultrasound Competency Assessment in Emergency Medicine Residency Programs," *Academic Emergency Medicine*, vol. 21, no. 7, pp. 799–801, Jul. 2014, doi: 10.1111/acem.12408.
- [226] D. Kim, J. Theoret, M. Liao, and J. Kendall, "Experience with Emergency Ultrasound Training by Canadian Emergency Medicine Residents," *Western Journal of Emergency Medicine*, vol. 15, no. 3, pp. 306–311, May 2014, doi: 10.5811/westjem.2013.9.18025.
- [227] D. P. Bahner, E. Goldman, D. Way, N. A. Royall, and Y. T. Liu, "The State of Ultrasound Education in U.S. Medical Schools," *Academic Medicine*, vol. 89, no. 12, pp. 1681–1686, Dec. 2014, doi: 10.1097/ACM.0000000000000414.
- [228] T. W. Conlon et al., "Diagnostic bedside ultrasound program development in pediatric critical care medicine: Results of a national survey," *Pediatric Critical Care Medicine*, vol. 19, no. 11, pp. E561–E568, 2018, doi: 10.1097/PCC.0000000000001692.
- [229] J. M. Mosier et al., "Critical care ultrasound training: A survey of US fellowship directors," *J Crit Care*, vol. 29, no. 4, pp. 645–649, Aug. 2014, doi: 10.1016/j.jcrc.2014.03.006.
- [230] L. Flower, M. Dempsey, A. White, F. Sanfilippo, O. Olusanya, and P. R. Madhivathanan, "Training and Accreditation Pathways in Critical Care and Perioperative Echocardiography," *J Cardiothorac Vasc Anesth*, vol. 35, no. 1, pp. 235–247, Jan. 2021, doi: 10.1053/j.jvca.2020.07.046.

- [231] A. Rajamani et al., "Longitudinal Competence Programs for Basic Point-of-Care Ultrasound in Critical Care: A Systematic Review," in *Chest*, Elsevier Inc, Sep. 2020, pp. 1079–1089. doi: 10.1016/j.chest.2020.03.071.
- [232] S. Mongodi et al., "Point-of-care ultrasound training for residents in anaesthesia and critical care: results of a national survey comparing residents and training program directors' perspectives," *BMC Med Educ*, vol. 22, no. 1, p. 647, Aug. 2022, doi: 10.1186/s12909-022-03708-w.
- [233] "PEERcert+ Advanced Ultrasound | PEER [Internet]. Available from: <https://www.acep.org/peer/peercertplus-advancedultrasound>."
- [234] "Diagnostic POCUS Certificate Program Information [Internet]. Available from: <https://www.asahq.org/education-and-career/educational-and-cme-offerings/pocus>."
- [235] "Intensive Care Society | Focused Ultrasound in Intensive Care - FUSIC® [Internet]. Available from: <https://ics.ac.uk/learning/fusic.html>."
- [236] "Ultrasound Guidelines: Emergency, Point-of-Care, and Clinical Ultrasound Guidelines in Medicine," *Ann Emerg Med*, vol. 82, no. 3, pp. e115–e155, Sep. 2023, doi: 10.1016/j.annemergmed.2023.06.005.
- [237] "Ultrasound Guidelines: Emergency, Point-of-Care, and Clinical Ultrasound Guidelines in Medicine," *Ann Emerg Med*, vol. 82, no. 3, pp. e115–e155, Sep. 2023, doi: 10.1016/j.annemergmed.2023.06.005.
- [238] C. Robba et al., "Basic ultrasound head-to-toe skills for intensivists in the general and neuro intensive care unit population: consensus and expert recommendations of the European Society of Intensive Care Medicine," *Intensive Care Med*, vol. 47, no. 12, pp. 1347–1367, Dec. 2021, doi: 10.1007/s00134-021-06486-z.
- [239] P. H. Mayo et al., "American College of Chest Physicians/La Société de Réanimation de Langue Française Statement on Competence in Critical Care Ultrasonography," *Chest*, vol. 135, no. 4, pp. 1050–1060, Apr. 2009, doi: 10.1378/chest.08-2305.
- [240] V. E. Noble et al., "Evaluation of a thoracic ultrasound training module for the detection of pneumothorax and pulmonary edema by prehospital physician care providers," *BMC Med Educ*, vol. 9, no. 1, p. 3, Dec. 2009, doi: 10.1186/1472-6920-9-3.
- [241] S. Mongodi, R. Arioli, A. Quaini, G. Grugnetti, A. M. Grugnetti, and F. Mojoli, "Lung ultrasound training: how short is too short? observational study on the effects of a focused theoretical training for novice learners," *BMC Med Educ*, vol. 24, no. 1, p. 166, Feb. 2024, doi: 10.1186/s12909-024-05148-0.
- [242] S. Krishnan, T. Kuhl, W. Ahmed, K. Togashi, and K. Ueda, "Efficacy of an Online Education Program for Ultrasound Diagnosis of Pneumothorax," *Anesthesiology*, vol. 118, no. 3, pp. 715–721, Mar. 2013, doi: 10.1097/ALN.0b013e31827f0979.
- [243] C. Kwan, M. Pusic, M. Pecaric, K. Weerdenburg, M. Tessaro, and K. Boutis, "The Variable Journey in Learning to Interpret Pediatric Point of care Ultrasound Images: A Multicenter Prospective Cohort Study," *AEM Educ Train*, vol. 4, no. 2, pp. 111–122, Apr. 2020, doi: 10.1002/aet2.10375.
- [244] S. Li, A. Lee-Chang, B. Yaghmour, R. Khan, J. Lieber, and M. M. Lee, "Feasibility of a Critical Care Ultrasound Curriculum Delivered Through Facebook," *Cureus*, Dec. 2019, doi: 10.7759/cureus.6349.
- [245] R. Amini, J. B. Wang, N. S. Trueger, R. Hoyer, and S. Adhikari, "Use of Social Media in Emergency Ultrasound Fellowship Programs," *AEM Educ Train*, vol. 1, no. 1, pp. 27–33, Jan. 2017, doi: 10.1002/aet2.10005.
- [246] D. Hempel et al., "Influence of case-based e-learning on students' performance in point-of-care ultrasound courses: a randomized trial," *European Journal of Emergency Medicine*, vol. 23, no. 4, pp. 298–304, Aug. 2016, doi: 10.1097/MEJ.0000000000000270.
- [247] A. Smith et al., "Remote Mentoring of Point of Care Ultrasound Skills to Inexperienced Operators Using Multiple Telemedicine Platforms: Is a Cell Phone Good Enough?," *Journal of Ultrasound in Medicine*, vol. 37, no. 11, pp. 2517–2525, Nov. 2018, doi: 10.1002/jum.14609.
- [248] D. Ramsingh et al., "Use of a Smartphone-Based Augmented Reality Video Conference App to Remotely Guide a Point of Care Ultrasound Examination," *Diagnostics*, vol. 9, no. 4, p. 159, Oct. 2019, doi: 10.3390/diagnostics9040159.
- [249] T. E. Robertson et al., "Remote tele-mentored ultrasound for non-physician learners using FaceTime : A feasibility study in a low-income country," *J Crit Care*, vol. 40, pp. 145–148, Aug. 2017, doi: 10.1016/j.jccrc.2017.03.028.
- [250] R. Jackson, D. Brotherston, A. Jain, G. Douflé, D. Piquette, and A. Goffi, "Teaching Ultrasound at the Point of Care in Times of Social Distancing," *ATS Sch*, vol. 2, no. 3, pp. 341–352, Sep. 2021, doi: 10.34197/ats-scholar.2021-0023PS.
- [251] C. Arbelot et al., "Lung Ultrasound in Emergency and Critically Ill Patients," *Anesthesiology*, vol. 132, no. 4, pp. 899–907, Apr. 2020, doi: 10.1097/ALN.0000000000003096.
- [252] R. T. Arntfield, "The utility of remote supervision with feedback as a method to deliver high-volume critical care ultrasound training," *J Crit Care*, vol. 30, no. 2, pp. 441.e1–441.e6, Apr. 2015, doi: 10.1016/j.jccrc.2014.12.006.
- [253] B. V. C. Kraaijenbrink, A. Mousa, L. D. Bos, F. Paulus, and P. R. Tuinman, "Defining basic (lung) ultrasound skills: not so basic after all?," *Intensive Care Med*, vol. 48, no. 5, pp. 628–629, May 2022, doi: 10.1007/s00134-022-06666-5.
- [254] S. Mongodi, A. Wong, A. V. Baron, and C. Robba, "Defining basic (lung) ultrasound skills; not so basic after all? Author's reply," *Intensive Care Med*, vol. 48, no. 5, pp. 630–631, May 2022, doi: 10.1007/s00134-022-06682-5.



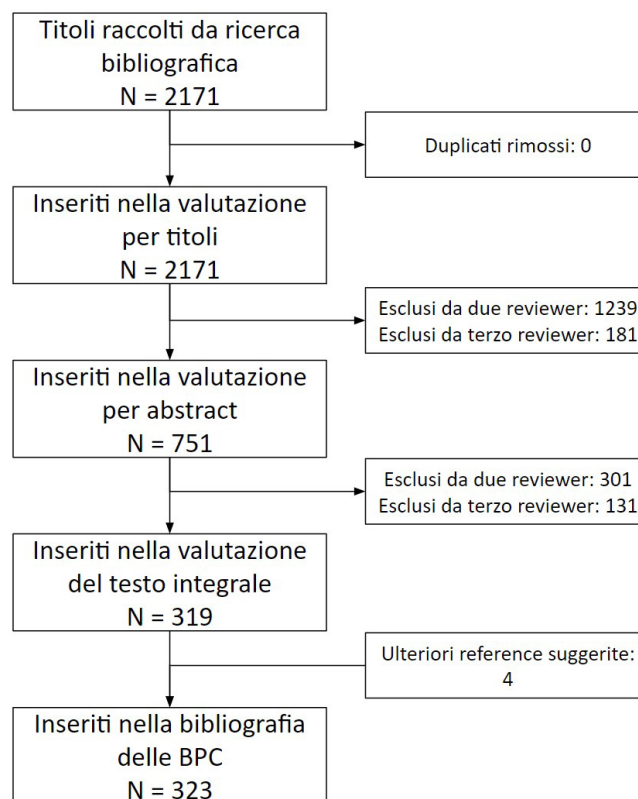
- [255] V. Sartorius et al., "Ultra-high frequency lung ultrasound in preterm neonates: a test validation study on interpretation agreement and reliability," *Arch Dis Child Fetal Neonatal Ed*, vol. 108, no. 6, pp. 607–611, Nov. 2023, doi: 10.1136/archdischild-2023-325300.
- [256] L. Hansell, M. Milross, A. Delaney, D. H. Tian, and G. Ntoumenopoulos, "Interrater reliability in assigning a lung ultrasound score," *Australian Critical Care*, vol. 36, no. 5, pp. 732–736, Sep. 2023, doi: 10.1016/j.aucc.2022.10.008.

# ALLEGATO 1 - STRINGHE DI RICERCA E PRISMA FLOW DIAGRAM

## Search strategy

("Ultrasonography"[MeSH Major Topic:noexp] OR "ultrasonography, doppler"[MeSH Major Topic:noexp] OR "Point-of-Care Testing"[MeSH Major Topic] OR "Critical Ultrasound"[Title/Abstract] OR "point of care ultrasound"[Title/Abstract] OR "Lung ultrasound"[Title/Abstract] OR "thoracic ultrasound"[Title/Abstract] OR "Focused ultrasound"[Title/Abstract] OR "POCUS"[Title/Abstract] OR "diagnostic imaging"[Title/Abstract] OR "bedside chest ultrasound"[Title/Abstract] OR "CEUS"[Title/Abstract]) AND ("Noninvasive Ventilation"[MeSH Terms] OR "Respiratory Therapy"[MeSH Major Topic:noexp] OR "Positive-Pressure Respiration"[MeSH Terms] OR "Continuous Positive Airway Pressure"[MeSH Major Topic] OR "Ventilator Weaning"[MeSH Terms] OR "Pleural Effusion"[MeSH Major Topic:noexp] OR "Pleural Diseases"[MeSH Major Topic] OR "Pneumothorax"[MeSH Major Topic] OR "radiation, ionizing"[MeSH Major Topic:noexp] OR "X-Rays"[MeSH Major Topic:noexp] OR "Education"[MeSH Major Topic] OR "Curriculum"[MeSH Major Topic] OR "Competency-Based Education"[MeSH Major Topic:noexp] OR "Simulation Training"[MeSH Major Topic] OR "Chest X ray"[Title/Abstract] OR "Exam reports"[Title/Abstract] OR "LUS score"[Title/Abstract] OR "Integrated lung Ultrasound Score"[Title/Abstract]) Filters: from 2011 - 2023

## PRISMA Flow Diagram





# ALLEGATO 2 - ESITO VOTAZIONE ITEM

## Round 1

	Ecografia toracica (P-Q-C-U-S): quali indicazioni in TI/Emergenza/TIN?		Quali sono i criteri per definire soddisfacente (qualità accettabile) un esame di ecografia toracica?	
#1	Response	Indicare la proposta di riformulazione	Response	Indica i tuoi commenti
#2	5	Sostituire in tutto il questionario ecografia toracica (che comprende cardiaca e diaframmatica) con ecografia polmonare. POCUS significa genericamente point of care ultrasound quindi sarebbe da togliere (include ogni tipo di esame ecografico: addome, transcranico...). La domanda è molto aperta.	4	Quali sono i criteri per definire una scansione ecografica polmonare di qualità accettabile? Mancano setting della macchina e scelta e setting della sonda, che meriterebbero una domanda separata. Come anche modalità di corretta pulizia della macchina per la prevenzione di cross contaminazioni. Manca anche completamente una domanda su come eseguire un esame standard (numero di aree, posizionamento della sonda, diversi approcci in diversi contesti - esame completo/focused)
#3	6	eviterei termine toracico: focus è su ecografia polmonare. POCUS è generico. Possiamo riformulare in: Ecografia polmonare point of care: indicazioni in emergenza, TI, TIN. La domanda è molto ampia (tutte le indicazioni in tutti i contesti). Valutare la possibilità di spaccettare.	4	Riformulazione: Criteri per definire una scansione polmonare di qualità accettabile. Manca completamente una domanda su: - scelta della sonda e setting ottimale dell'ecografo - Standard di sanificazione ecografo e sonde per prevenzione contaminazioni crociate (completo e focused)
#4	6	cosa vuol dire TI e TIN? Formulazione molto imprecisa. Immagino TI=Terapia Intensiva ma allora perché non TI-TIP e TIN... giacché vi sono le TI pediatriche o neonatali... CHIARIRE. Inoltre rischia di essere un po una lista della spesa di tutte le malattie critiche che portano al ricovero in TI indipendentemente dall'età... non credo molto utile così formulata	6	
#5	7		8	
#6	9	Ecografia toracica (POCUS): quali indicazioni in urgenza nel paziente critico in PS/TI/TIN	8	
#7	9		9	
#8	9		9	
#9	9		9	
#9	9		9	
#11	9		9	
#12	9		9	
#13	9		9	
#14	9		9	Domanda vaga con overlap con la seguente
#15	9		9	
#16	9		9	
#17	9		9	
Agreement	12/15		12/15	
Minimo	5		4	
Quartile 1	8,5		8	
Mediana	9		9	
Quartile 3	9		9	
Massimo	9		9	0

Ecografia toracica: quali elementi sono imprescindibili da riportare in cartella e quale iconografia allegare?	Quale potrebbe essere un modello standard di referenziazione per rendere più uniforme la comunicazione tra operatori (e anche specialisti) differenti?	Il Lung Ultrasound score si è rivelato uno strumento utile nella polmonite da COVID-19 per esempio, in grado del parenchima polmonare emalato. Se fosse necessario una sua evoluzione teorica in funzione di ventilazione e cambi posizionali quale cosa userei?	Quale ruolo ha l'ecografia toracica nel ridurre il numero di esami diagnostici che si avvalgono di radiazioni ionizzanti?	Con quale frequenza va ripetuto l'esame di ecografia toracica?					
Response	Inserisci il tuo commento	Response	Inserisci il tuo commento	Response	Inserisci il tuo commento	Response	Inserisci il tuo commento	Response	Inserisci il tuo commento
4	Ecografia polmonare: quali elementi è utile riportare in cartella? L'iconografia è un argomento separato; molte cartelle in terapia intensiva sono digitali e prevedere un sistematico caricamento delle immagini è un workload eccessivo. La stampa di singola immagine statica è inoltre spesso poco informativa. Si può creare una domanda separata su come è possibile archiviare le immagini dei pazienti (salvataggio sulla macchina per almeno tot tempo, download su pacs, download sistematico delle macchine su CD/hard disk...)	6	Toglierei da "per rendere più uniforme..." in poi	1	Quale score ecografico polmonare utilizzare per quantificare e monitorare la perdita di aerazione polmonare nel paziente critico? Il covid è solo una sottopopolazione, lo Score è validato e utilizzato in altri tipi di pazienti	6	Ecografia polmonare...	1	Ecografia polmonare! Con quale frequenza è utile ripetere un esame ecografico polmonare
5	Riformulazione: Modalità di referenziazione in cartella clinica di un esame ecografico polmonare completo e focused. La questione dell'iconografia deve essere posta a latere, l'unico strumento utilizzabile, oltre al salvataggio sull'ecografo (che è da indicare come obbligatorio) è un PACS ecografico. La stampa cartacea non è informativa e il salvataggio di clips su cartella clinica informatica non è proponibile.	6	Riformulazione: modello standard di referenziazione dell'esame ecografico polmonare completo e focused.	1	Riformulazione: Quale score ecografico polmonare per la quantificazione della perdita di aerazione polmonare nel malato critico? Eviterei di citare il covid, che NON rappresenta una indicazione particolare.	8	ecografia polmonare...	6	Riformulazione: Con quale frequenza va eseguito un esame ecografico polmonare?
8		6	E una domanda troppo aperta. Impossibile rispondere. Bisogna creare un modello da tanti che ven sono in giro per il mondo. La eliminerò	1	Userei il lung ultrasound score appunto ma la domanda è molto imprecisa giacché prima ne dichiara l'affidabilità e poi mi chiede QUALI userei (sottintendendo che vi sono più scores possibili, di cui non si è parlato). Necessario citarli	8	Ma aggin cosa vuol dire TI/ Emergenza/ TIN? Meglio dire TI/ TIP/TIN	6	
9		8		1		9		6	
9		8		1		9		7	
9		9		3	Non capisco la collocazione di questa domanda in questo capitolo. Ne capisco la domanda in se. Si parla in questa domanda di scelta del tipo di score per follow up longitudinale del COVID. Perché questa domanda così specifica per il covid e non per altre patologie e altre età? Ad esempio quale score in neonatologia...quale score nel paziente nei primi giorni con RDS e in seguito per BPD. Gli score secondo me dovrebbero avere una sezione a parte.	9		7	Concordo con la domanda se specificherà i tempi nelle diverse età della vita, nelle diverse patologie e nelle diverse metodiche di assistenza respiratoria. Forse si sovrappone con le domande del ruolo in ventilazione non invasiva e invasiva.
9		9		7	Non capisco la collocazione di questa domanda in questo capitolo. Ne capisco la domanda in se. Si parla in questa domanda di scelta del tipo di score per follow up longitudinale del COVID. Perché questa domanda così specifica per il covid e non per altre patologie e altre età? Ad esempio quale score in neonatologia...quale score nel paziente nei primi giorni con RDS e in seguito per BPD. Gli score secondo me dovrebbero avere una sezione a parte.	9		7	Concordo con la domanda se specificherà i tempi nelle diverse età della vita, nelle diverse patologie e nelle diverse metodiche di assistenza respiratoria. Forse si sovrappone con le domande del ruolo in ventilazione non invasiva e invasiva.
9		9		7		9		8	
9		9		8		9		8	
9		9		9		9		9	
9		9		9	Non credo che questo sia nel target del lavoro	9		9	E' una valutazione ripetibile a discrezione dell'operatore... quindi non prevede un limite massimo.
9		9		9	Riformulerei in tal modo: In letteratura sono stati descritti diversi tipi di Lung Ultrasound Score utili per la valutazione di gravità della patologia respiratoria. Sulla base delle evidenze, quale LUS utilizzare per la valutazione dinamica della ventilazione meccanica e delle modifiche di posizione/decubito del paziente?	9		9	
9		9		9		9		9	
9		9		9		9		9	
9		9		9		9		9	La presente formulazione potrebbe forse già ricomprendere una trattazione patologia per patologia, ma se così non fosse confermerò il parziale disaccordo proponendo: "Con quale frequenza va ripetuto l'esame di ecografia toracica nei quadri clinici in cui è indicato?"
9		9		9		9		6	
14/16		14/16		9/16		15/16		12/16	
4		6		1		6		1	
9		8		1		9		6	
9		9		7,5		9		7,5	
9		9		9		9		9	
9		9		9		9		9	



Che ruolo ha l'ecografia toracica nel paziente in ventilazione non-invasiva?		Che ruolo ha l'ecografia toracica nel paziente in ventilazione invasiva?		Come descrivere un esame dinamico, nel paziente ventilato? Che regolazioni di base utilizzereste? (con quali setting in caso di paziente ventilato) e quale iconografia (standard) eventualmente riportare?		Che ruolo ha l'ecografia toracica nelle procedure di valutazione e trattamento del versamento pleurico e dello pneumotorace?		La C.E.U.S. è l'ecografia toracica, quali indicazioni?
Response	Inserisci il tuo commento	Response	Inserisci il tuo commento	Response	Inserisci il tuo commento	Response	Inserisci il tuo commento	Response
1	"Quali sono le applicazioni dell'ecografia polmonare nel Paziente con supporto respiratorio non invasivo"(include CPAP, HFNC, NIV)	1	Polmonare	1	Non capisco il senso di questa domanda: l'esame è sempre dinamico e non è diverso nei pazienti intubati e non intubati, come anche l'iconografia. Forse si voleva dire "come è possibile integrare l'esame ecografico polmonare nella gestione e monitoraggio del Paziente ventilato"? Ripete la precedente, si può togliere per semplificare	5	"...ecografia polmonare nella valutazione e nella gestione del versamento pleurico?" Considererei di riformulare una domanda separata per lo Pneumotorace	1
6	Riformulazione: Ruolo dell'ecografia POLMONARE nel paziente con supporto respiratorio non invasivo (HFNC, CPAP, NIV)	6	sostituire toracico con polmonare	1	Incomprensibile. Si intende una valutazione pre/post (RM, drenaggio, prone positioning etc)?	5	Riformulazione: Ruolo dell'ecografia polmonare nella valutazione e nella gestione del versamento pleurico e del pneumotorace. Molto ampia... vogliamo separare le 2 condizioni?	1
6		7	Non sono sicuro che le ultime due domande siano da separare. il ruolo CAPITALE che l'eco ha ce l'ha in tutti i pazienti sottoposti a supporto respiratorio INDIPENDENTEMENTE DALLA MODALITA'/TECNICA/VARIANTE utilizzata. Si possono unificare come "Che ruolo ha l'ecografia toracica nel paziente in supporto respiratorio?"	1		7		1
7		8		7		8		6
8	AGGIUNGERE- Quali informazioni può fornire l'ecografia toracica durante la NIV?	8		7		8		6
9		9		7	Anche su questa domanda sono in accordo ma si sovrappone alla domanda sullo standard di refutazione che forse deve coprire anche questo quesito.	9		8
9		9		8	Anche su questa domanda sono in accordo ma si sovrappone alla domanda sullo standard di refutazione che forse deve coprire anche questo quesito.	9		8
9		9		9		9		9
9		9		9		9		9
9	non è il target del lavoro	9	non è il target del lavoro	9		9		9
9		9		9	Separerei la descrizione del monitoraggio/esame dinamico dal setting da utilizzare formulando 2 diverse domande come segue: - Quali regolazioni di base per la corretta acquisizione e interpretazione dell'immagine nella valutazione dinamica/monitoraggio del paziente in corso di ventilazione meccanica? - Come descrivere l'esame dinamico/monitoraggio in corso di ventilazione meccanica e quale iconografia eventualmente riportare?	9		9
9		9		9		9		9
9		9		9		9		9
9		9		9		9		9
9		9		9		9		6
13/16		13/16		13/16		14/16		Oct-16
1	0	1	0	1	0	5		1
7,75		8		7		8		6
9		9		9		9		8,5
9		9		9		9		9
9		9		9		9		9

	Quali sono gli standard minimi per l'erogazione di una formazione che possa garantire un apprendimento efficace della tecnica di ecografia toracica in TI/Emergenza e TIN?		Secondo quali standard deve essere gestita la formazione finalizzata al mantenimento delle competenze in Ecografia toracica?	
Inserisci il tuo commento	Response	Inserisci il tuo commento	Response	Inserisci il tuo commento
Ecografia polmonare; specificherei in TI/emergenza/TIN; non mi sono note applicazioni in questo contesto a meno che non si stia estendendo l'esame al cuore per la valutazione della posizione dei cateteri venosi centrali o shunt intracardiaci. Io la toglierei, mi sembra vada oltre l'obiettivo di questo lavoro	3	Dividere in due: è possibile definire diversi livelli di competenza in ecografia polmonare in area critica? Quali sono gli standard minimi di training per ottenere e mantenere questi livelli? (Fondendo con la domanda successiva)	3	Che io sappia Non c'è letteratura su come mantenere le competenze in lung ultrasound, forse una domanda dedicata è troppo. Si può unire alla domanda precedente
Si intende bubble test per posizione CVC o identificazione shunt intracardiaci? Pur essendo procedure indiscutibilmente utili, non sono applicazioni di ecografia polmonare. Eliminerai la domanda.	6	Riformulerei: Quali livelli di competenza sono previsti per l'ecografia polmonare nel malato critico?	6	Possiamo dare delle indicazioni "ragionevoli", ma non credo supportate dalla letteratura. Domanda necessaria? Riformulazione: Come mantenere le competenze in ecografia polmonare nel malato critico?
Nessuno ha mai usato mdc in ecografia polmonare point of care in ambiente intensivo. Non esiste alcuna letteratura e non so neppure se tecnicamente sarebbe fattibile. Eliminare	9	si ma again terminologia corretta è TI/TIP/TIN.	7	Non sono sicuro sia utile. La learning curve è notoriamente steep (breve), una volta iniziato ad usarla la si us tutti i giorni giacché il paziente con un qualche problema respiratorio critico è pane quotidiano in TI/TIP/TIN dunque non esiste il rischio di dimenticare la tecnica e la necessità di mantenere le competenze. Noi in reparto ne facciamo almeno una ventina/ trentina giorno
	9		8	
	9		8	
	9		9	
	9		9	
	9		9	
	9		9	
	9		9	
	9		9	
	9		9	
poco generalizzabile nella pratica clinica	9		9	
	9		9	
	9		9	
	9		9	
	14/16		14/16	
	3		3	
	9		8	
	9		9	
	9		9	
	9		9	



Round 2

Indica tuo nome e cognome: (la votazione verrà gestita in modo anonimo ma questi dati servono alla segreteria per risolvere eventuali problemi tecnici)	Domanda 1. Ecografia polmonare "point-of-care": quali indicazioni in terapia intensiva dell'adulto, pediatrica e neonatale o in situazioni di emergenza?		Domanda 2. Quali sono i criteri per definire soddisfacente, cioè di qualità accettabile, un'ecografia polmonare "point-of-care"?		Domanda 3, 4 e 9 (insieme Nuova 3. Ecografia polmonare "point-of-care": quali elementi sono imprescindibili da riportare in cartella (referto) e quale iconografia allegare per rendere più uniforme la comunicazione tra operatori?		Domanda 5. In letteratura sono stati descritti diversi tipi di "Lung Ultrasound Score" utili per la valutazione di gravità della patologia respiratoria. Sulla base delle evidenze, quale LUS utilizzare per guidare l'assistenza e le terapie respiratorie in terapia intensiva dell'adulto, pediatrica e neonatale?	
Open-Ended Response	Response	Indicare la proposta di riformulazione	Response	Indica i tuoi commenti	Response	Indica i tuoi commenti	Response	Indica i tuoi commenti
#1	7	La domanda è ben formulata e può essere affrontata ma il focus di questa BPC deve essere comunque su altri punti (indicati nelle domande 2 e nuova 3)	4	domanda troppo generica e confondente, bisogna definire cosa si intende per qualità di ecografia (expertise dell'operatore, acquisizione dell'immagine, apparecchiatura utilizzata (non referto che si riferisce alla domanda successiva))	7	eliminarli: per rendere più uniforme la comunicazione tra operatori. L'uniformità è solo uno degli obiettivi di un buon sistema di refertazione	5	La domanda va bene, ma di solito la traduzione di "evidenze" è resa con "prove di efficacia" e non con "evidenze".
#2	7		7	Sostituirei il termine 'accettabile'. Modificherei come segue: "Quali sono i criteri minimi di qualità per un esame ecografico del polmone 'point-of-care'?" o qualcosa di simile, ovvero parlo di requisiti minimi di qualità e sostituendo la parola 'accettabile'.	8		8	sostituirei quale LUS con quale score elimineri: e le terapie respiratorie
#3	8		8	Quali sono i criteri per definire soddisfacente la qualità di un'ecografia polmonare point of care	9		8	dovrebbe essere la domanda 4
#4	8		8		9		9	
#5	8		9		9		9	
#6	8		9		9		9	
#7	9		9		9		9	
#8	9		9		9		9	
#9	9		9		9		9	
#10	9		9		9		9	
#11	9		9		9		9	
#12	9		9		9		9	
#13	9		9		9		9	
#14	9		9		9		9	
#15	9		9		9		9	
#16	9		9		9		9	
Agreement	100% (IQR 7-9)		93% (IQR 7-9)		100% (IQR 7-9)		93% (IQR 7-9)	
MINIMO	7		4		7		5	
QUARTILE 1	9		9		9		9	
MEDIANA	9		9		9		9	
QUARTILE 3	9		9		9		9	
MASSIMO	9		9		9		9	

Domanda 6. Quale ruolo ha l'ecografia polmonare "point-of-care" nel ridurre il numero di esami diagnostici che si avvalgono di radiazioni ionizzanti?		Domanda 7 e 8 (insieme). Quale ruolo ha l'ecografia polmonare "point-of-care" nel paziente ventilato?		Domanda 10. Qual è il ruolo dell'ecografia polmonare "point-of-care" nelle procedure di valutazione e trattamento del versamento pleurico e dello pneumotorace?		Domanda 12 e 13 insieme. Quali sono gli standard minimi per l'erogazione di una formazione finalizzata al mantenimento delle competenze e che possa garantire un apprendimento efficace in ecografia polmonare "point-of-care" in terapia intensiva dell'adulto, pediatrica e neonatale o in situazioni di emergenza?	
Response	Indica i tuoi commenti	Response	Indica i tuoi commenti	Response	Indica i tuoi commenti	Response	Indica i tuoi commenti
3	quali evidenze relativamente a quali ambiti e patologie e grado di urgenza	2	andrebbe specificato chiaramente nella domanda relativamente alla diagnostica, interventistica o entrambe anche in considerazione del grado di urgenza	2	Domanda 7	6	Semplificherei: Quali sono gli standard minimi per l'erogazione della formazione in ecografia polmonare point of care in terapia intensiva dell'adulto, pediatrica e neonatale o in situazioni di emergenza?
5	Domanda 5	5	Domanda 6	8		7	Domanda 8
8		8		8		8	
9		8		8		8	
9		9		9		8	
9		9		9		9	
9		9		9		9	
9		9		9		9	
9		9		9		9	
9		9		9		9	
9		9		9		9	
9		9		9		9	
9		9		9		9	
9		9		9		9	
9		9		9		9	
9		9		9		9	
9		9		9		9	
9		9		9		9	
9		9		9		9	
9		9		9		9	
9		9		9		9	
9		9		9		9	
87,5% (IQR 7-9)		87,5% (IQR 7-9)		93% (IQR 7-9)		93% (IQR 7-9)	
3		2		2		6	
9		9		9		9	
9		9		9		9	
9		9		9		9	
9		9		9		9	
9		9		9		9	



# ALLEGATO 3 - ESITO VOTAZIONE STATEMENT E RAZIONALI

Ecografia polmonare "point-of-care": quali indicazioni in terapia intensiva dell'adulto, pediatrica e neonatale o in situazioni di emergenza?					Quali sono i criteri per definire soddisfacente, cioè di qualità accettabile, un'ecografia polmonare "point-of-care"?				
Statement 1.2 - In caso di modifiche delle condizioni cliniche respiratorie o cardiache del paziente è sempre indicata un'ecografia polmonare.	Statement 1.3 - Nel riconoscimento della causa di shock, l'ecografia polmonare è sempre indicata per escludere lo shock ostruttivo secondario a pneumotorace e lo shock cardiogeno.	Statement 1.4 - Nel sospetto di shock settico, l'ecografia polmonare è indicata per escludere la presenza di un focolaio polmonare.	Statement 1.5 - Nel paziente in shock, l'ecografia polmonare è utile per valutare la tolleranza ai fluidi del polmone, così come la sua intolleranza. Tuttavia, l'ecografia polmonare in tutti i tipi di shock va integrato con l'ecocardiografia.	Se voti tra 1 e 6 inserisci i commenti	Statement 2.1 - Al fine di definire di qualità soddisfacente un esame ecografico del polmone, è necessario standardizzare il setting di base dell'ecografo e le impostazioni di acquisizione dell'immagine ecografica, per la visualizzazione degli artefatti, linee A e B in particolare: (a) disattivare le armoniche e i meccanismi di compensazione/eliminazione degli artefatti; (b) posizionare il fuoco principale a livello della linea pleurica o più vicino possibile ad essa. Al contrario, in caso di evidenza di un consolidamento o di un versamento, al fine di una migliore caratterizzazione, è necessario: (a) attivare nuovamente le armoniche e (b) posizionare il fuoco a livello della metà dello schermo.	Statement 2.2 - Al fine di definire un esame ecografico del polmone di qualità soddisfacente, è necessario standardizzare la scelta della sonda e l'impostazione della profondità dell'immagine, dipendendo queste, particolarmente, dal setting clinico e dal quesito diagnostico. a. Terapia Intensiva Neonatale: sonda microlineare a frequenza alta (14-18 MHz) o ultra-alta (> 20 MHz), profondità 4-6 cm; b. Lattante e Bambino: sonda lineare (8-10 MHz) oppure microconvex (4-8 MHz), profondità 6-8 cm eventualmente da aumentare per l'esplorazione delle zone posteriori e delle basi polmonari; c. Adolescente e Adulto: sonda convex (3-8 MHz) oppure microconvex (4-8 MHz), sonda lineare (7-14 MHz) limitata alla valutazione della linea pleurica nelle regioni anteriori e laterali, profondità 6-8 cm per l'esplorazione delle regioni anteriori e fino a 15-16 cm per le regioni posteriori e delle basi polmonari.	Statement 2.3 - Un esame di ecografia del polmone, può essere definito di qualità soddisfacente, se guidato da specifici quesiti clinici ed interpretato attraverso l'integrazione con dati anamnestici e parametri fisiologici (frequenza respiratoria, misure della frazione di shunt, compliance del sistema respiratorio). Tale esame va altresì eseguito in maniera tale da permettere la valutazione di tutti i segmenti polmonari esplorabili attraverso scansioni longitudinali e trasversali, ottenute appoggiando la sonda perpendicolarmente alla gabbia toracica.	Se hai votato da 1 e 6 inserisci commenti	
#1	4	3	1	5	Eliminerei il termine "sempre" quando precede "indicato". LUS non è in grado di escludere tutte le forme di shock cardiogeno; meglio dire che LUS può suggerire la presenza di edema polmonare cardiogenico. Manca inoltre l'uso combinato di LUS, ecocardi e CUS per rule in/rule out embolia polmonare. La diagnostica differenziale dell'IRA non può essere fondata sul Blue Protocol, che non ha ricevuto external validation. A mero titolo di esempio, il Blue Protocol ha sensibilità 100% ma Specificità 0% nel discriminare atelettasia da polmonite: Extended Lung Ultrasound to Differentiate Between Pneumonia and Atelectasis in Critically Ill Patients: A Diagnostic Accuracy Study. Haaksma ME, Smit JM, Helderweg MLA, Nootgedacht JS, de Groot HJ, Jonkman AH, Gierbes ARJ, Heunks L, Tuinman PR. Crit Care Med. 2022 May 1;50(5):750-759. La letteratura non è in generale aggiornata, ed in alcuni casi lavori di riferimento non sono citati (vedi Calabelloti CC 2014 a sostegno dello statement 1.5).				2.1 disattivare le armoniche è una cosa che si diceva o meglio che dicevano i cosiddetti esperti senza averla mai dimostrata asserendo il concetto banale che artifact removing avrebbe rimosso anche le linee B. Così non è ed è stato dimostrato dagli studi fatti con CAD. L'artifact removing non magnifica gli artefatti ma al contrario riduce la risoluzione spaziale e verticale, massimo disaccordo per questo motivo. 2.3 io direi scansioni longitudinali o trasversali. "e" trasversali in italiano significa che devono essere fatte entrambe. Davvero?
#2	5	5	5	5	Il razionale risulta troppo lungo e difficile da leggere; sarebbe utile utilizzare dei sottocapitoli per distinguere quale parte si riferisce a quale statement 1.2: il razionale è integralmente basato sui blue protocol e profili A, B, P, PLAPS il etc che è vetusto (2008) e superato da applicazioni prospettiche su ampie popolazioni che non vengono citate né descritte dal razionale, la letteratura utilizzata per l'adulto è datata (prospettico randomizzato controllato - Laursen, Lancet Respir Med 2014; 2: 638-46; prospettico su 2683 pazienti - Zanobetti CHEST 2017; 151(6):1295-1301; Nazerian CHEST 2014; diagnosi di ARDS Smit et al doi: 10.1164/rccm.202210.18820C...); La figura 1 di conseguenza è da sostituire Toglierei il "sempre" 1.3; Toglierei il sempre. Manca la parte su embolia polmonare (vedi letteratura di Nazerian). 1.4. Manca letteratura aggiornata sulle VAP 1.5: Toglierei "così come la sua l'immobilità" ("c'è anche un reflux). Manca letteratura fondamentale come F. P. Calabelloti et al., "Early fluid loading in acute respiratory distress syndrome with septic shock deteriorates lung aeration without impairing arterial oxygenation: a lung ultrasound observational study", Crit Care, vol. 18, no. 3, p. R91, Jun. 2014, doi: 10.1186/cc13859. Diversi errori ("un'ecografia", "ecografia...indicato")				2.2: in adolescente/adulto, la combinazione sonda lineare e sonda cardiaca (in caso di consolidamento/versamento, in particolare nelle regioni laterali e posteriori) non è citata... 2.3: raggruppa due concetti che sarebbe meglio separare (integrazione con dati clinici/strumentali vs. necessità di indagare tutti i "segmenti" (!!!) polmonari). Correggere gli errori di ortografia.
#3	6	5	6	6	1.3 Malposta, esclude PNX ma escludere shock cardiogeno con eco polmonare mi sembra una assurdit�, o mal formulata in italiano o peggio come concetto. Dal mio punto di vista 1.4 per ovvi motivi la domanda è formulata male. Deve essere specificato per escludere focolaio subpleurico. Se invece è così volutamente formulata insistendo nel dire che tutti i focolai sono subpleurici nonostante le evidenze anatomicopatologiche (autoptiche) massimo disaccordo				2.2 Mettere linee davanti a Convx (usata prevalentemente in PS come estensione della FAST) e micro convex (sostanzialmente non presente in nessun ecografo); si inizia con lineare finche si vede pleura come anche detto nel razionale "Per un esame completo dell'adulto critico, o in terapia intensiva pediatrica, si suggerisce di iniziare con una sonda lineare per la valutazione dei campi anteriori e della linea pleurica, passando, poi, all'impiego di una sonda a bassa frequenza per esaminare le basi polmonari e le regioni posteriori". Non viene citata invece la sonda phased array per la valutazione dei campi posteriori e/o di versamenti/consolidamenti 2.3: sottolineerei l'esistenza di due tipologie di esame come descritto nel razionale (esteso e mirato) Errore di battitura nel razionale "Successivamente, è possibile eseguire la scansione longitudinale (TRANSVERSALE) che, nell'adulto in particolare, permette di visualizzare la pleura senza interruzioni da parte del cono d'ombra posteriore generato dalle coste"
#4	7	6	6	7	Toglierei l'avverbio sempre. Statement 1.5: mi sembra che metta insieme troppi concetti riferiti a shock settico e agli altri tipi di shock. Non sarei così netto sull'indicazione all'ecocardiografia nei vari tipi di shock.				statement 2.1: per come è messo già mi sembra poco fruibile, siamo sicuri che il lettore sia a conoscenza di cosa sia la doppia armonica o tissue harmonic imaging?
#5	7	7	6	7					Nel neonato la sonda MICRO lineare non è indispensabile Specie per i pesi e le età gestazionali maggiori è sufficiente una normale sonda lineare ad alta frequenza
#6	7	7	7	8					
#7	8	8	8	8	Statement 1.4 L'ecografia polmonare se negativa non è in grado di escludere con certezza la presenza di un addensamento parenchimale polmonare in quanto è possibile vedere con LUS solo gli addensamenti parenchimali che raggiungono la superficie pleurica. Pertanto nel paziente in shock settico per valutare la presenza o meno di un addensamento polmonare sarebbe opportuno integrare la LUS con un esame di RX torace in clinostatismo o, qualora e quando possibile, un esame TC.				
#8	8	8	8	9					
#9	8	8	8	9					
#10	9	9	8	9					
#11	9	9	9	9					

#12	9	9	9	9		9	9	9	Non sono d'accordo sul suggerimento in caso di consolidazione (punto 2.1). Perché riattivare le armoniche? che vantaggio? Inoltre il focus andrebbe messo sulla consolidazione. Per lo meno questo e quello che si fa in TIP-TIN Per il punto 2.2 la profondità nel neonato può essere da 1 a 4 cm ("neonato" include i prematuri sono piccoli!). Lattante bambino da 4 a 8 cm.
#13	9	9	9	9	Nel paziente con shock settico l'ecografia polmonare può aiutare nella identificazione di un probabile focolaio infettivo polmonare, diagnosi che rimane comunque clinica e che origina dalla integrazione di più variabili (esami di laboratorio, indagini radiologiche e presentazione clinica). Contemporaneamente un paziente può presentare un focolaio polmonare (identificabile o meno dall'ecografia, e sappiamo che sino al 10-15% dei focolai non vengono identificati) ma che non sia responsabile del quadro clinico del paziente. Riformulerei lo statment dicendo: in un paziente con shock settico l'utilizzo della ecografia polmonare può eventualmente identificare la presenza di un focolaio polmonare che dovrebbe comunque essere contestualizzato all'interno del quadro clinico generale del paziente.	9	9	9	
#14	9	9	9	9		9	9	9	
#15	9	9	9	9		9	9	9	
Percentuale agreement	80% (IQR 7-9)	73.3% (IQR 7-9)	73.3% (IQR 7-9)	80% (IQR 7-9)		80% (IQR 7-9)	73.3% (IQR 7-9)	86.6% (IQR 7-9)	
Minimo	4	3	1	5		1	4	1	
Quartile 1	7	6,5	6	7		7	6,5	8	
Mediana	8	8	8	9		8	8	8	
Quartile 3	9	9	8,75	9		9	9	9	
Massimo	9	9	9	9		9	9	9	
Media	7,6	7,4	7,2	7,933		7,4	7,533	7,733	



# BUONE PRATICHE CLINICHE

Ecografia polmonare "point-of-care": quali elementi sono imprescindibili da riportare in cartella (referto) e quale iconografia allegare per rendere più uniforme la comunicazione tra operatori?					In letteratura sono stati descritti diversi tipi di "Lung Ultrasound Score" utili per la valutazione di gravità della patologia respiratoria. Sulla base delle evidenze, quale LUS utilizzare per guidare l'assistenza e le terapie respiratorie in terapia intensiva dell'adulto, pediatrica e neonatale?			
	Statement 3.1 - L'archiviazione e la refertazione permettono di facilitare la comunicazione clinica dei risultati dell'ecografia polmonare, quindi tutti gli esami eseguiti vanno refertati in cartella clinica.	Statement 3.2 - Non esiste un format per tutti. In generale un format deve essere semplice, preferibilmente elettronico per permettere di implementare la diffusione dell'ecografia polmonare nella pratica clinica.	Statement 3.3 - Il report di ecografia polmonare deve essere concepito per la condivisione dei dati clinici e deve essere completo, chiaro, riproducibile e progettato per il monitoraggio dei pazienti nel tempo, tra diversi operatori e per consentire la condivisione di dati acquisiti in differenti centri.	Statement 3.4 - Per l'ecografia polmonare una documentazione iconografica è sempre auspicabile ma non è obbligatoria, soprattutto nei contesti di emergenza urgenza.	Se hai votato tra 1 e 6 inserisci nei commenti la motivazione	Statement 4.1 - L'ecografia polmonare permette la quantificazione e il monitoraggio dell'aerazione polmonare nell'adulto in terapia intensiva, utilizzando il lung ultrasound score, conteggiato in 12 regioni polmonari (6 per lato) e basato sull'occupazione percentuale di pleura per la distinzione tra perdita di aerazione moderata e severa.	Statement 4.2 - Per la quantificazione e il monitoraggio dell'aerazione polmonare in terapia intensiva neonatale o pediatrica, viene utilizzato lo stesso lung ultrasound score dell'adulto ma conteggiato su un numero variabile di zone polmonari a seconda dell'età del paziente come (si veda Tabella 2);	Altro (specificare)
#1	5	3	4	5	la mancanza di documentazione iconografica potrebbe causare problemi medico legali. Lascerei questa evenienza come l'assoluta eccezione ad una buona pratica clinica	6	7	
#2	7	7	6	7	statement 3.1 toglierei l'imposizione vanno statement 3.2 non capisco l'utilità dello statement statement 3.3 togliere la condivisione in diversi centri	7	8	
#3	7	7	6	7		8	8	
#4	7	7	8	7		8	8	
#5	8	8	8	8		8	8	
#6	8	8	8	8		8	9	4.1: manca la valutazione quantitativa del consolidamento (pattern tissutale) per assegnare score 3.
#7	9	8	8	8		8	9	Titolo: Regioni esaminate in un esame completo nel paziente adulto/ bambino, lattante e neonato. La figura è una sola, semplicemente una è la versione in inglese... Statement 4.2 ripetuto sotto la figura nel testo
#8	9	9	9	8		8	9	
#9	9	9	9	9	3.1: sostituirei refertati con riportati (per es. per esame focused) 3.2: da eliminare? 3.3: eliminare "completo", oppure contestualizzare il termine (completo rispetto all'indagine eseguita/questo diagnostico) Correggere gli errori di ortografia.	9	9	
#10	9	9	9	9	3.1 Riportati meglio che refertati (soprattutto se si intende referto completo, mentre magari si è fatto esame mirato e.g. escluso PNK con LUS dopo posizionamento CVC) 3.2 Statement molto generale e condivisibile, forse però fondibile con 3.3 3.3. Obbligare a una refertazione comprensiva di tutta la semeiotica ad ogni esame equivale a un invito a non scrivere niente e far finta di non aver fatto l'esame: troppo dispendioso se si guardano sostanzialmente tutti i pazienti di una rianimazione. Si può mitigare togliendo "è obbligatorio" e aggiungendo completo rispetto al quesito clinico: monitoraggio (metto solo lo score), ricerca polmonite (descriverei meglio il focolaio), ricerca PNK (descriverei meglio la pleura...), Si può assumere che i campi non descritti siano normali (vedi Calamai).	9	9	Togliere (si veda Tabella 2) dallo statement
#11	9	9	9	9		9	9	2.1 si riferisce SOLO all'adulto (specificarlo perché dallo statement non sembra). Lo score nel neonato è lattante e calcolato su solo 3 aree per emitorace (totale 6) in prima giornata di vita e successivamente 5 per emitorace (totale 10). Necessario specificare nel 2.2 o nel testo a commento
#12	9	9	9	9		9	9	
#13	9	9	9	9		9	9	
#14	9	9	9	9		9	9	
#15	9	9	9	9		9	9	
Percentuale agreement	93,3% (IQR 7-9)	93,3% (IQR 7-9)	80% (IQR 7-9)	93,3% (IQR 7-9)		93,3% (IQR 7-9)	100% (IQR 7-9)	
Minimo	5	3	4	5		6	7	
Quartile 1	7,5	7,5	8	7,5		8	8	
Mediana	9	9	9	8		8	9	
Quartile 3	9	9	9	9		9	9	
Massimo	9	9	9	9		9	9	
Media	8,2	8	8	8,067		8,267	8,6	

	Quale ruolo ha l'ecografia polmonare "point-of-care" nel ridurre il numero di esami diagnostici che si avvalgono di radiazioni ionizzanti?				Quale ruolo ha l'ecografia polmonare "point-of-care" nel paziente ventilato?		
	Statement 5.1 - L'ecografia polmonare possiede un'accuratezza superiore alla radiografia standard del torace da supino per la diagnosi, la caratterizzazione ed il monitoraggio in emergenza-urgenza di numerose condizioni patologiche pertanto è efficace nel ridurre il numero di esami diagnostici che si avvalgono di radiazioni ionizzanti;	Statement 5.2 - L'utilizzo dell'ecografia polmonare come strumento diagnostico e di monitoraggio in terapia intensiva consente di ridurre il numero di esami radiologici tradizionali;	Statement 5.3 - L'ecografia polmonare dovrebbe sempre essere utilizzata per l'assistenza alle procedure invasive come la toracentesi e il drenaggio pleurico, nonché per la diagnosi di eventuali complicanze correlate con la procedura;	Se hai votato tra 1 e 6 inserisci nei commenti la motivazione	Statement 6.1 - L'ecografia polmonare rappresenta oggi l'esame di primo livello nell'approccio diagnostico del paziente con insufficienza respiratoria acuta;	Statement 6.2 - L'ecografia polmonare va sempre utilizzata nel paziente ventilato per l'esecuzione di manovre di reclutamento e/o manovre invasive come la toracentesi e il drenaggio toracico;	Se hai votato tra 1 e 6 inserisci nei commenti la motivazione
#1	7	8	7		4	3	Non sono d'accordo con il secondo statement, il 6.2: 1. La prima parte è formulata male, la riformuleri come segue: l'ecografia polmonare può essere valido ausilio per la valutazione della reclutabilità polmonare ed è particolarmente utile per il monitoraggio e la verifica dell'efficacia del reclutamento polmonare. 2. Elimineri questa seconda parte perché ripete quanto già affermato in uno degli statements della clinical question precedente. Dobbiamo fare attenzione alle ripetizioni a mio avviso.
#2	7	8	8		5	4	Gli statements non rispondono ai quesiti specifici del paziente ventilato: PEEP setting, pronazione, lung morphology (focal vs. non focal), monitoraggio aereazione, identificazione precoce delle complicanze della ventilazione. Inoltre lo statement 6.1 è ripetitivo rispetto agli statements del gruppo 1; lo statement 6.2 è ripetitivo rispetto allo statement 5.3. L'informazione portata da questi 2 statements ne suggerisce l'eliminazione e la sostituzione con altri di maggiore interesse.
#3	8	8	8		7	5	5.1 Ripeto l'aspetto diagnostico dell'insufficienza respiratoria (vedi clinical question 1). "Il LUS è molto sensibile, ma non è sufficientemente specifico per identificare tutte le cause di deterioramento respiratorio." questa frase non ha reference e la trovo poco giustificata, per altro poi contraddetta dalla specificità riportate nello statement poco dopo. Le citazioni si ripetono. 5.2 Lascerei la parte del drenaggio alla domanda clinica dedicata (question 7). "Sebbene il POCUS polmonare abbia dimostrato un immenso potenziale nella diagnostica e nelle procedure, la variabilità operatore dipendente e la necessità di protocolli standardizzati rappresentano delle limitazioni considerevoli nella applicazione di questa metodologia. Di conseguenza, è essenziale garantire programmi di formazione e di training nell'applicazione della POCUS polmonare." Aspetto discusso nella question 8, da togliere. La parte delle procedure si ripete rispetto alla 5.3. Mancano alcuni aspetti diagnostici e di monitoraggio specifici del paziente ventilato: -diagnosi NIP (appena accennato) - gestione e monitoraggio reclutamento e pronazione (fenotipizzazione ARDS, monitoraggio score...) - weaning dalla ventilazione meccanica Sostituire semiquantitativo con quantitativo
#4	8	8	8		8	7	
#5	8	8	8		8	8	
#6	8	8	9	5.1: la seconda parte dello statement è ripetitiva dello statement 5.2 Correggere gli errori di ortografia.	8	8	
#7	8	9	9		8	8	
#8	9	9	9		9	8	
#9	9	9	9		9	8	
#10	9	9	9		9	9	
#11	9	9	9	2.1 possiede invece di possiede	9	9	
#12	9	9	9		9	9	
#13	9	9	9		9	9	
#14	9	9	9		9	9	
#15	9	9	9		9	9	
Percentuale agreement	100% (IQR 7-9)	100% (IQR 7-9)	100% (IQR 7-9)		86,6% (IQR 7-9)	80% (IQR 7-9)	
Minimo	7	8	7		4	3	
Quartile 1	8	8	8		8	7,5	
Mediana	9	9	9		9	8	
Quartile 3	9	9	9		9	9	
Massimo	9	9	9		9	9	
Media	8,4	8,6	8,6		8	7,533	



Qual è il ruolo dell'ecografia polmonare "point-of-care" nelle procedure di valutazione e trattamento del versamento pleurico e dello pneumotorace?							Quali sono gli standard minimi per l'erogazione di una formazione finalizzata al mantenimento delle competenze e che possa garantire un apprendimento efficace in ecografia polmonare "point-of-care" in terapia intensiva dell'adulto, pediatrica e neonatale o in situazioni di emergenza?			
Statement 7.1 - L'ecografia polmonare è più accurata della radiografia del torace in posizione supina per la diagnosi di pneumotorace e di versamento pleurico, indipendentemente dall'età del paziente.	Statement 7.2 - L'ecografia polmonare è l'esame di scelta per la diagnosi dello pneumotorace nel paziente adulto traumatizzato instabile e parte integrante della valutazione primaria del paziente adulto stabile prima dell'esecuzione di un'indagine di secondo livello. La ricerca dello pneumotorace e del versamento pleurico devono essere parte integrante dell'esame ecografico del paziente critico adulto che manifesta un deterioramento respiratorio acuto.	Statement 7.3 - L'ecografia polmonare non consente di differenziare un trasudato da un essudato e l'applicazione dei criteri di Light rappresenta ancora oggi il criterio principale di differenziazione.	Statement 7.4 - Con l'ecografia polmonare utilizzando la formula di Balik è possibile una semplice stima dell'entità del versamento pleurico e il suo monitoraggio nel tempo.	Statement 7.5 - Con l'ecografia polmonare il monitoraggio dello pneumotorace consente di gestire a volte conservativamente questa patologia, indipendentemente dall'età del paziente.	Statement 7.6 - L'ecografia polmonare non consente di assistere e/o guidare il drenaggio pleurico in presenza di pneumotorace o enfisema sottocutaneo.	Se hai votato tra 1 e 6 inserisci nei commenti la motivazione	Statement 8.1 - Per l'ecografia polmonare in terapia intensiva dell'adulto, pediatrica e neonatale è necessario un percorso di formazione dedicato composto da una parte di didattica teorica (da eseguirsi anche online), seguita da una parte pratica di almeno 25 esami tutorati da un trainer esperto con adeguato case mix, seguita da un audit clinico a distanza.	Statement 8.2 - Il lung ultrasound score rappresenta una competenza avanzata per la quale è necessario un percorso di formazione ulteriore e dedicato che includa 25 esami tutorati con un trainer esperto in ecografia polmonare quantitativa.	Se hai votato tra 1 e 6 inserisci nei commenti la motivazione	
#1	8	8	1	1	7	1	7.3 Da mitigare in base ai dati di letteratura che danno dei criteri morfologici per orientarsi nella diagnostica differenziale del versamento. Nel razionale gli aspetti morfologici suggestivi per una o l'altra diagnosi non vengono citati. 7.4 metterei statement più generico sulla possibilità di usare LUS per quantificazione del VP e descrizione nel razionale dei diversi metodi Negli statement non viene citata la possibilità di semiquantificare il PNK (descritto nel razionale). 7.6 l'enfisema è una limitazione già descritta alla clinical question 1; è da mettere nel razionale, per altro si può usare il LUS per guidare drenaggio ma del PNK quindi o statement non è chiaro.	7	1	Mi sembra limitativo indicare esclusivamente il LUS score come competenza avanzata (o non basic).
#2	8	8	4	2	7	3	7.3: citare nel razionale i criteri ecografici che orientano verso essudato o trasudato, seppur non in modo inequivocabile. 7.4: eliminare "formula di Balik", sono state proposte/validate diverse formule 7.6: statement non chiaro... drenaggio pleurico di versamento o anche di aria?	8	7	
#3	8	8	5	4	7	6	Statement 7.6 - L'ecografia polmonare consente di assistere e/o guidare il drenaggio pleurico in presenza di pneumotorace o enfisema sottocutaneo solo in condizioni cliniche favorevoli	8	8	8.2 per me assurdo. Riconosceri patter da 0 a 3 è basic ma sommare i punti del LUS score "advanced"
#4	8	8	6	6	7	7	7.4 deve essere specificato se a paziente supino o seduto. Balik può essere applicato sempre indipendentemente dal contesto?	8	8	
#5	9	9	7	7	8	7		8	8	
#6	9	9	7	7	8	7		9	8	
#7	9	9	7	7	8	7		9	8	
#8	9	9	7	8	8	7	- Non sono d'accordo con lo statement 7.3 che riformulerei come segue: "L'ecografia polmonare permette di distinguere un trasudato da un essudato che si presenta più spesso corpuscolato e/o sepmintato ed è generalmente emilaterale, mentre il primo si presenta anecogeno e spesso è bilaterale. Tuttavia, ove sussista un forte sospetto clinico di essudato in presenza di versamento con aspetto anecogeno non corpuscolato è opportuna l'applicazione dei criteri di Light". - Sono ancor meno d'accordo con lo statement 7.4. Infatti, non ritengo opportuno suggerire una formula specifica, quella di Balik, per diversi motivi: 1) è stata validata solo per il paziente adulto e non è applicabile al paziente pediatrico; 2) alcune meta-analisi ne hanno rilevato una bassa accuratezza (basso IC) nel paziente critico con tendenza a sottostimare la quantità del versamento. Dunque, eliminerei lo statement senza raccomandare nessuna formula. - Credo che lo statement 7.6 sia formulato male. Lo riformulerei come segue: "L'ecografia polmonare non ha mostrato particolari vantaggi nell' assistere o guidare il drenaggio toracico in caso di pneumotorace ed è altresì sempre ostacolato tale utilizzo in caso di enfisema sottocutaneo diffuso o nella zona target di puntura".	9	9	
#9	9	9	8	8	8	8		9	9	
#10	9	9	8	8	8	8		9	9	
#11	9	9	8	9	9	8		9	9	
#12	9	9	9	9	9	8		9	9	
#13	9	9	9	9	9	9	7.3 confondente; 7.5 chiarirei la formula di balik	9	9	
#14	9	9	9	9	9	9		9	9	
#15	9	9	9	9	9	9		9	9	
Percentuale agreement	100% (IQR 7-9)	100% (IQR 7-9)	73.3% (IQR 7-9)	73.3% (IQR 7-9)	100% (IQR 7-9)	80% (IQR 7-9)		80% (IQR 7-9)	93,3% (IQR 7-9)	
Minimo	8	8	1	1	7	1		7	1	
Quartile 1	8,5	8,5	6,5	6,5	7,5	7		8	8	
Mediana	9	9	7	8	8	7		9	9	
Quartile 3	9	9	8	8,75	8,75	8		9	9	
Massimo	9	9	9	9	9	9		9	9	
Media	8,733	8,733	6,933	6,867	8,067	6,933		8,6	8	





**SIAARTI**  
PRO VITA CONTRA DOLOREM SEMPER

Via del Viminale 43, 00184 Roma  
ricerca@siaarti.it | 06-4452816